



Identificação:

Código do Exame: 21.03.01.GUIDA.SALETTE

Nome: Guida **Espécie:** Canina **Raça:** Spitz Alemão **Idade:** 8a
Sexo: F **Peso:** 3,8 Kg **Pelagem:** Bicolor
Proprietário(a): Salette Niemeyer **Telefone:** -
Solicitante: Dr(a) Rodrigo **Origem:** Animalia

Parâmetros:

VDd	- cm
SIVd	0,62 cm
VEd	2,18 cm
PPVEd	0,64 cm
SIVs	0,87 cm
VEs	1,08 cm
PPVEs	0,76 cm
FE	83 %
FS	50 %
Ao	0,85 cm
AE	1,31 cm
Rel AE/AO	1,53
SSPE	0,13 cm

Comentários:

CÂMARAS ESQUERDAS:

Ventrículo esquerdo apresenta-se com dimensões normais e contratilidade segmentar preservada, apresentando parâmetros de função sistólica aumentados e diastólica preservados.

Átrio esquerdo de dimensões discretamente aumentadas.

Aorta ascendente de diâmetro normal.

CÂMARAS DIREITAS:

Ventrículo direito com dimensões normais, não evidencia alterações de contratilidade.

Átrio direito de dimensões discretamente aumentadas.

VALVAS:

Valva mitral morfológicamente espessada, com sinais de refluxo significativo ($V_{pico} = 6,75m/s$ $G_{pico} = 182,17mmHg$) ao estudo com Doppler.

Valva tricúspide morfológicamente espessada, com sinais de refluxo discreto ($V_{pico} = 3,08m/s$) ao estudo com Doppler.

Valva aórtica morfológicamente normal, sem sinais de refluxo ou estenose ao estudo com Doppler.

Valva pulmonar morfológicamente normal, com sinais de refluxo moderado ($V_{pico} = 2,51m/s$) ao estudo com Doppler.

CONTINUIDADES:

Continuidades mitro-aórtica e septo-aórtica conservadas.

Septo inter-ventricular conservado.

Septo inter-atrial conservado.

AVALIAÇÃO DA FUNÇÃO DIASTÓLICA:

Velocidade da onda E mitral: 0,82m/s, onda A: 0,96m/s;

Relação onda E/A: 0,86

TRIV= 65ms

AVALIAÇÃO HEMODINÂMICA:

Velocidade máxima do fluxo pulmonar: 0,99m/s, gradiente: 3,93mmHg;

Velocidade máxima do fluxo aórtico: 0,99m/s, gradiente: 3,93mmHg.

PERICÁRDIO:

Pericárdio normal.

***Por tratar-se de exame complementar, este laudo deve ser avaliado por um Médico Veterinário.**



Conclusões:

Doença Valvar Mixomatosa Mitral e Tricúspide.

Regurgitação Mitral importante.

Regurgitação Tricúspide discreta.

Insuficiência Pulmonar moderada.

Índices de pressão de enchimento ventricular esquerdo normais.

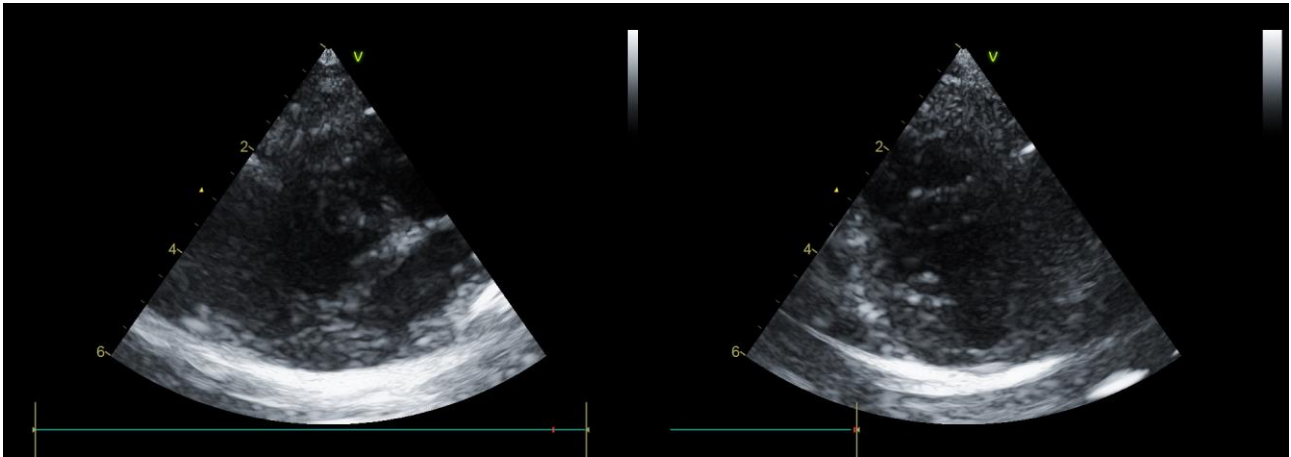
Índices de probabilidade baixos para Hipertensão Pulmonar.

VE_{dn} = 1,47 (normal).

Obs: Não foram visualizados vermes adultos de *Dirofilaria immitis* em Artéria Pulmonar e/ou câmaras direitas.

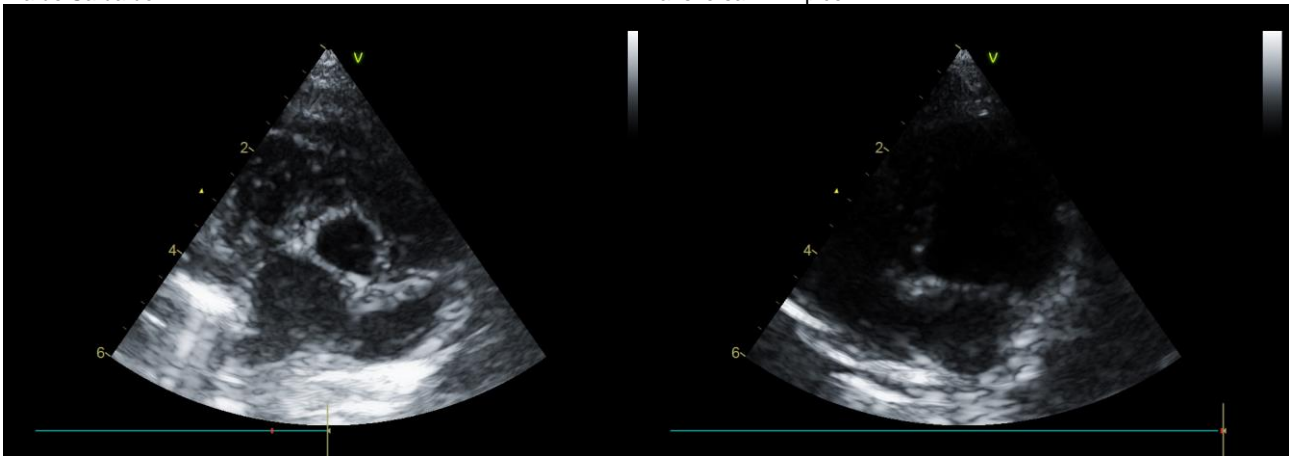

Dr. Rodrigo Pereira Brum
Médico Veterinário
CRMV-RJ 10246

***Por tratar-se de exame complementar, este laudo deve ser avaliado por um Médico Veterinário.**



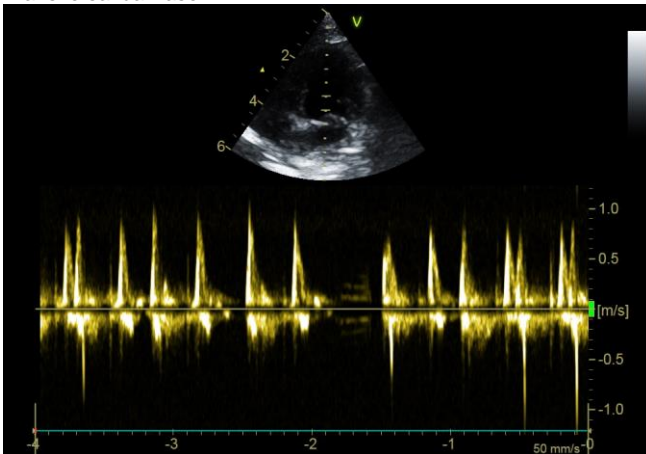
Via de Saída do VE

Transversal VE Ápice



Transversal da Base

Apical 2, 4 ou 5 câmaras



Fluxo Mitral

*Por tratar-se de exame complementar, este laudo deve ser avaliado por um Médico Veterinário.

Prezado cliente, o presente laudo e suas imagens encontram-se armazenadas em mídia digital sob o código: «Código_do_Exame»
Alternativamente, uma cópia deste laudo pode ser resgatada em www.vetcordis.com