



# Vet Cordis - Cardiologia Veterinária

Rodrigo Brum - Cardiologia Veterinária  
Cardiologia - Ecodopplercardiografia - ECG de Repouso - Holter  
ECG

## Eletrocardiograma

### Identificação

Identificação: 2019_10_24__08_48	Data: 24/10/2019 08:48:39	Peso: 0,0 kg
Paciente: Thor	Idade: 2 anos e 0 mês	Sexo: Macho
Espécie: Canina	Raça: Shih Tzu	
Proprietário: Denize	Solicitante: ---	

### Parâmetros Observados

Eixo QRS: 72.4 °	Amplitude de P: 0.15 mV	Intervalo QTc: 208 ms
Duração de P: 38 ms	Duração de QRS: 60 ms	Amplitude de R: 0.85 mV
Intervalo PR: 68 ms		

### Comentários

Ausculata cardíaca não revela sopro ou arritmias patológicas.  
Ausculata pulmona revela som claro e pulmonar.  
Pulso femoral presente em ambas artérias, normocinéticos e correspondentes aos batimentos cardíacos.  
Eixo elétrico médio preervado dentro da normalidade.  
Todos os parâmetros eletrocardiográficos encontram-se dentro dos seus respectivos valores fisiológicos normais.

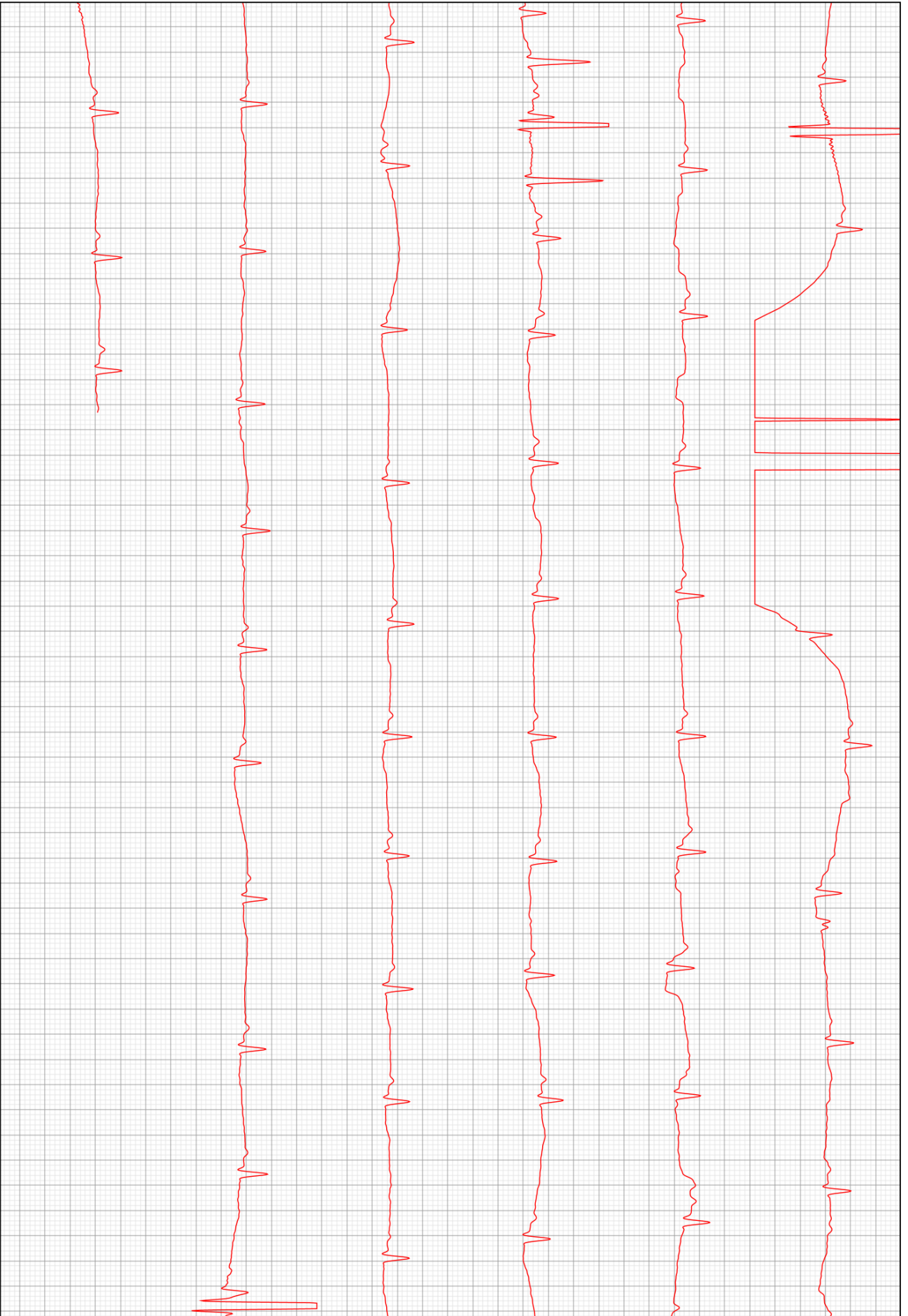
### Conclusões

Ritmo Sinusal Normal  
Achados clínicos e eletrocardiográficos não concluem pela presença de cardiopatias primárias.

Dr. Rodrigo Pereira Brum  
Médico Veterinário  
CRMV-RJ 10246

Rodrigo Pereira Brum  
CRMV: RJ10246VP

Assinado eletronicamente por:



D2

