



Vet Cordis - Cardiologia Veterinária

Rodrigo Brum - Cardiologia Veterinária
Cardiologia - Ecodopplercardiografia - ECG de Repouso - Holter
ECG

Eletrocardiograma

Identificação

Identificação: 2020_04_07__09_06	Data: 07/04/2020 09:06:45	Peso: 0,0 kg
Paciente: Brownie	Idade: 3 anos e 0 mês	Sexo: Fêmea
Espécie: Canina	Raça: Sem raça definida (SRD)	
Proprietário: Isabel Aguilar	Solicitante: ---	

Parâmetros Observados

Eixo QRS: -51.76 °	Amplitude de R: -0.27 mV	Intervalo PR: 66 ms
Amplitude de P: 0.19 mV	Duração de P: 46 ms	Duração de QRS: 66 ms
Intervalo QTc: 166 ms		

Comentários

Ausculata cardíaca não revela sopro ou arritmias patológicas.
Ausculata pulmonar revela som claro pulmonar.
Pulso femoral presente em ambas as artérias, normocinético e correspondente aos batimentos cardíacos
Eixo elétrico médio desviado à esquerda.
Todos os parâmetros eletrocardiográficos encontram-se dentro dos seus respectivos valores fisiológicos normais.

Conclusões

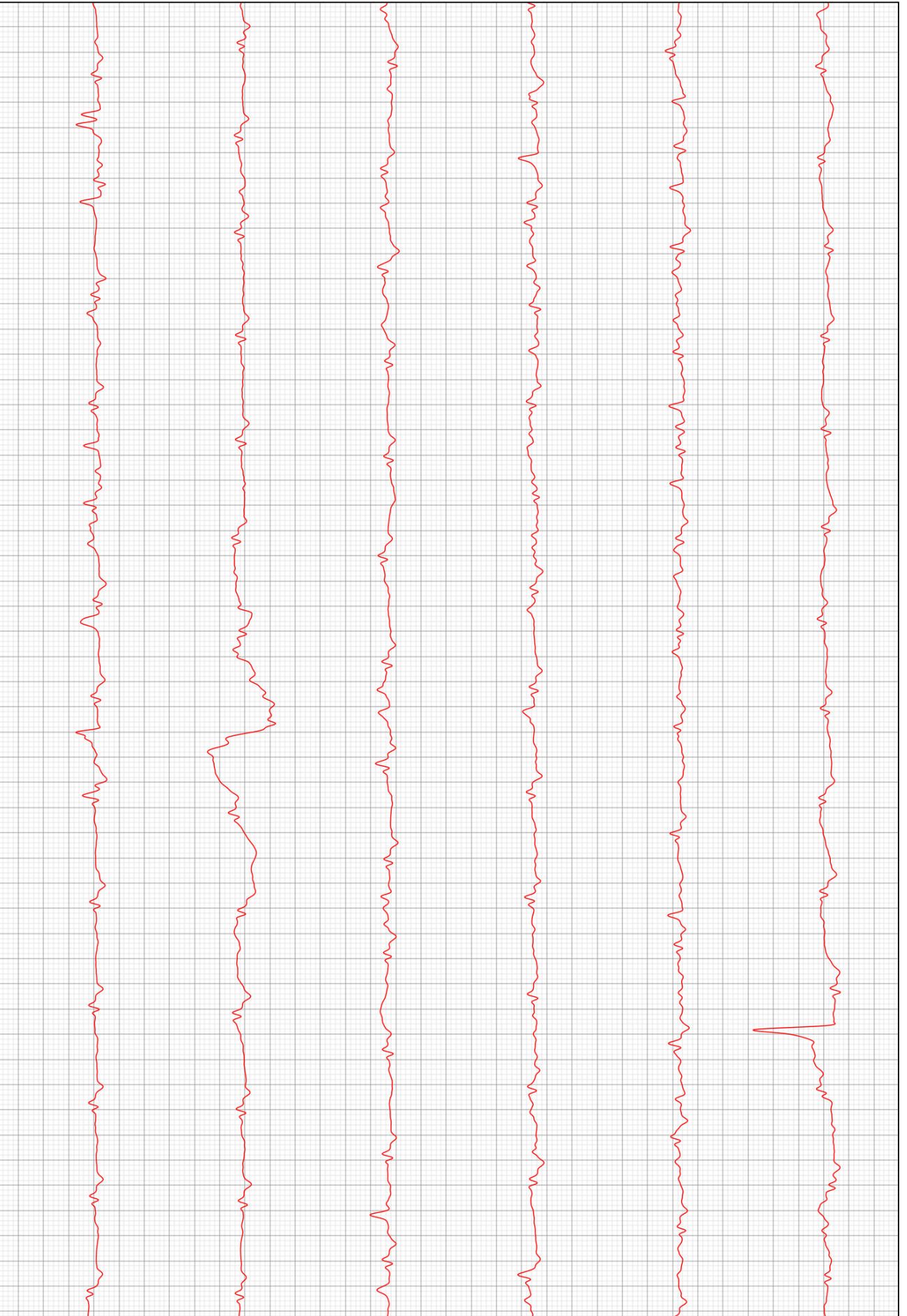
Sinusal normal
Achados clínicos e eletrocardiográficos não apontam para o diagnóstico de cardiopatias primárias.



Dr. Rodrigo Pereira Brum
Médico Veterinário
CRMV-RJ 10246

Rodrigo Pereira Brum
CRMV: RJ10246VP

Assinado eletronicamente por:



D2

