



Vet Cordis - Cardiologia Veterinária

Rodrigo Brum - Cardiologia Veterinária
Cardiologia - Ecodopplercardiografia - ECG de Repouso - Holter
ECG

Eletrocardiograma

Identificação

Identificação: 2018_06_19__08_40	Data: 19/06/2018 08:40:34	Peso: ---
Paciente: Mel	Idade: 15 anos e 0 mês	Sexo: Fêmea
Espécie: Canina	Raça: Poodle Médio	
Proprietário: Alberto Neto	Solicitante: ---	

Parâmetros Observados

Eixo QRS: 79.67 °	Intervalo QTc: 204 ms	Duração de QRS: 66 ms
Intervalo PR: 78 ms	Duração de P: 52 ms	Amplitude de R: 1.88 mV
Amplitude de P: 0.26 mV		

Comentários

Ausculta cardíaca revela sopro sistólico grau III/VI audível em foco mitral.
Ausculta pulmonar revela som claro pulmonar.
Pulso femoral presente em ambas as artérias, normocinético e correspondente aos batimentos cardíacos
Eixo elétrico médio preservado dentro da normalidade.
Traçado eletrocardiográfico revela ondas P de duração aumentada, sugestivo de sobrecarga atrial esquerda.
Demais parâmetros eletrocardiográficos encontram-se dentro dos seus respectivos valores fisiológicos normais.

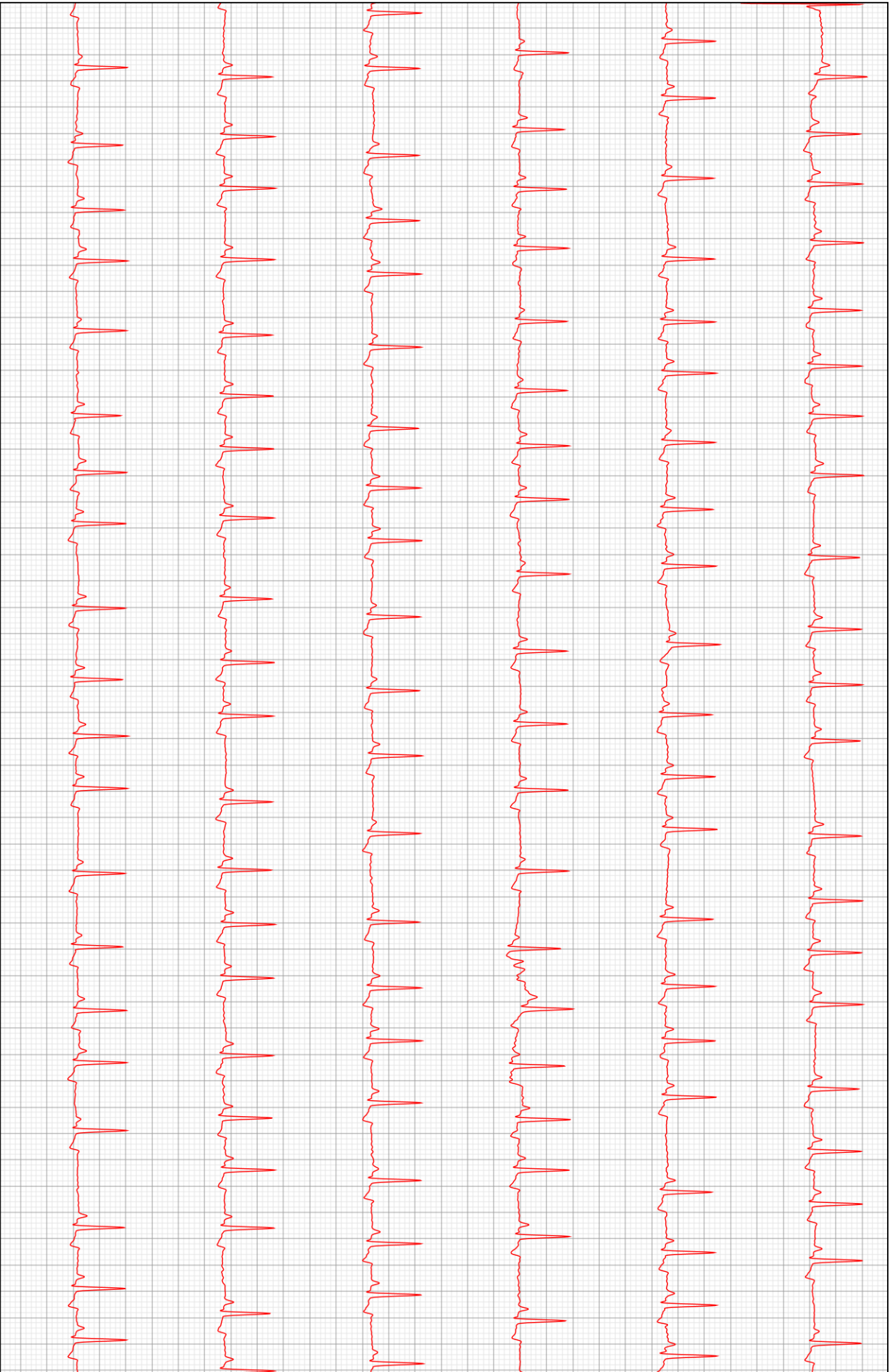
Conclusões

Arritmia Sinusal normal
Achados clínicos e eletrocardiográficos pontam para o diagnóstico de Insuficiência mitral.
Sugiro, a critério clínico, a realização de ecodopplercardiograma para maiores informações diagnósticas.

Dr. Rodrigo Pereira Brum
Médico Veterinário
CRMV-RJ 10246

Rodrigo Pereira Brum
CRMV: RJ10246VP

Assinado eletronicamente por:



D2

