



Vet Cordis - Cardiologia Veterinária

Rodrigo Brum - Cardiologia Veterinária
Cardiologia - Ecodopplercardiografia - ECG de Repouso - Holter
ECG

Eletrocardiograma

Identificação

Identificação: 2018_03_09__08_58	Data: 09/03/2018 08:58:39	Peso: ---
Paciente: Lady	Idade: 3 anos e 0 mês	Sexo: Fêmea
Espécie: Canina	Raça: Pinscher Miniatura	
Proprietário: Angela	Solicitante: ---	

Parâmetros Observados

Eixo QRS: 68.07 °	Duração de P: 44 ms	Intervalo QTc: 159 ms
Duração de QRS: 58 ms	Amplitude de R: 0.78 mV	Intervalo PR: 66 ms
Amplitude de P: -0.13 mV		

Comentários

Ausculata cardíaca não revela sopro ou arritmias patológicas.
Ausculata pulmonar revela som claro pulmonar.
Pulso femoral presente em ambas as artérias, normocinético e correspondente aos batimentos cardíacos
Eixo elétrico médio preservado dentro da normalidade.
Todos os parâmetros eletrocardiográficos encontram-se dentro dos seus respectivos valores fisiológicos normais.

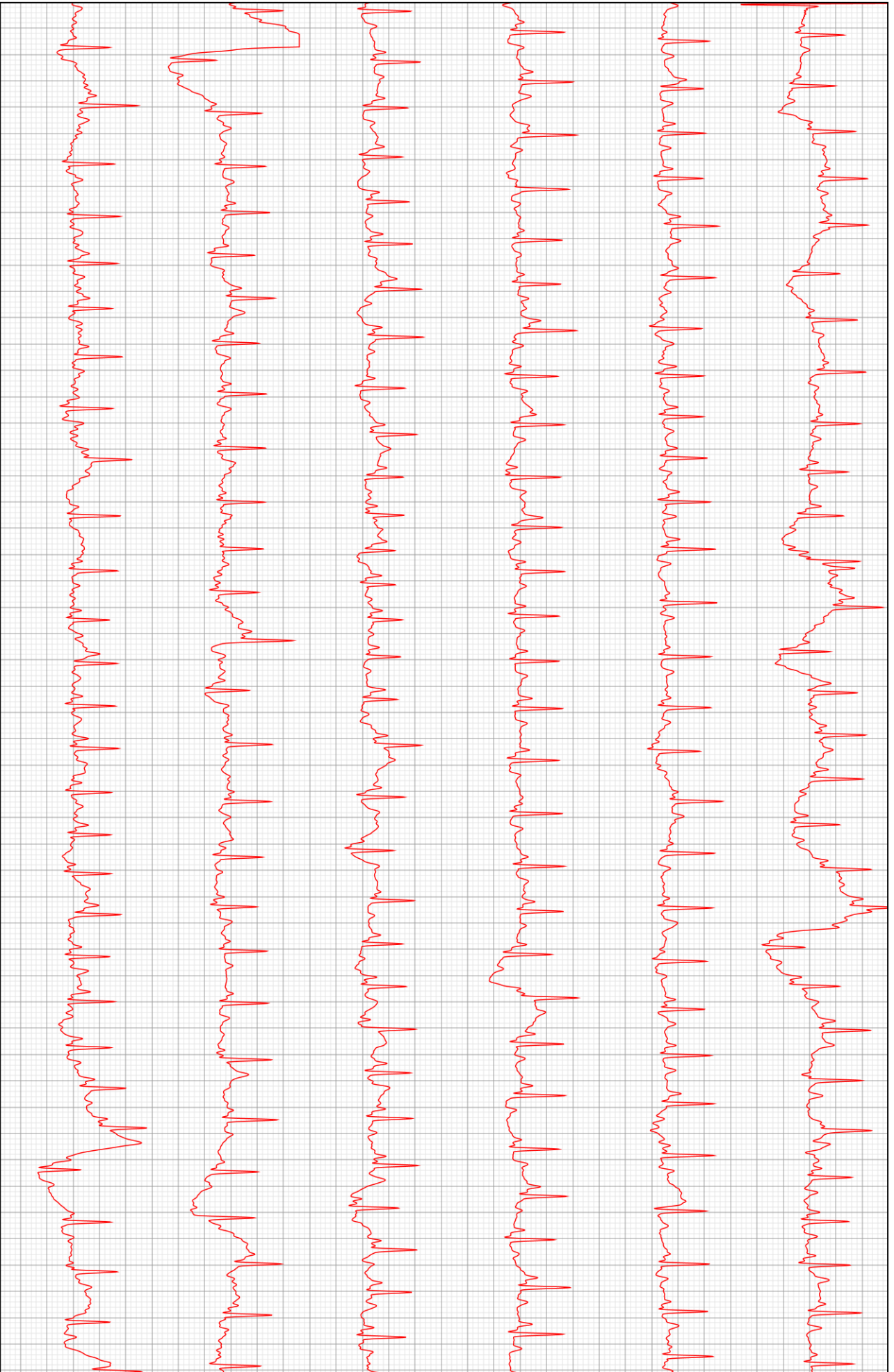
Conclusões

Sinusal normal
Achados clínicos e eletrocardiográficos não apontam para o diagnóstico de cardiopatias primárias.

Dr. Rodrigo Pereira Brum
Médico Veterinário
CRMV-RJ 10246

Rodrigo Pereira Brum
CRMV: RJ10246VP

Assinado eletronicamente por:



D2

