



Vet Cordis - Cardiologia Veterinária

Rodrigo Brum - Cardiologia Veterinária
Cardiologia - Ecodopplercardiografia - ECG de Repouso - Holter
ECG

Eletrocardiograma

Identificação

| | | |
|----------------------------------|-----------------------------------|--------------|
| Identificação: 2019_11_06__10_35 | Data: 06/11/2019 10:35:00 | Peso: 0,0 kg |
| Paciente: Tito | Idade: 1 ano e 0 mês | Sexo: Macho |
| Espécie: Canina | Raça: West Highland White Terrier | |
| Proprietário: Teresa Cristina | Solicitante: --- | |

Parâmetros Observados

| | | |
|-------------------------|---------------------|-------------------------|
| Eixo QRS: 37.08 ° | Duração de P: 40 ms | Duração de QRS: 56 ms |
| Amplitude de P: 0.23 mV | Intervalo PR: 76 ms | Amplitude de R: 0.98 mV |
| Intervalo QTc: 231 ms | | |

Comentários

Ausculata cardíaca revela bradicardia.
Ausculata pulmona revela som claro e pulmonar.
Pulso femoral presente em ambas artérias, normocinéticos e correspondentes aos batimentos cardíacos.
Eixo elétrico médio preervado dentro da normalidade.
Todos os parâmetros eletrocardiográficos encontram-se dentro dos seus respectivos valores fisiológicos normais.

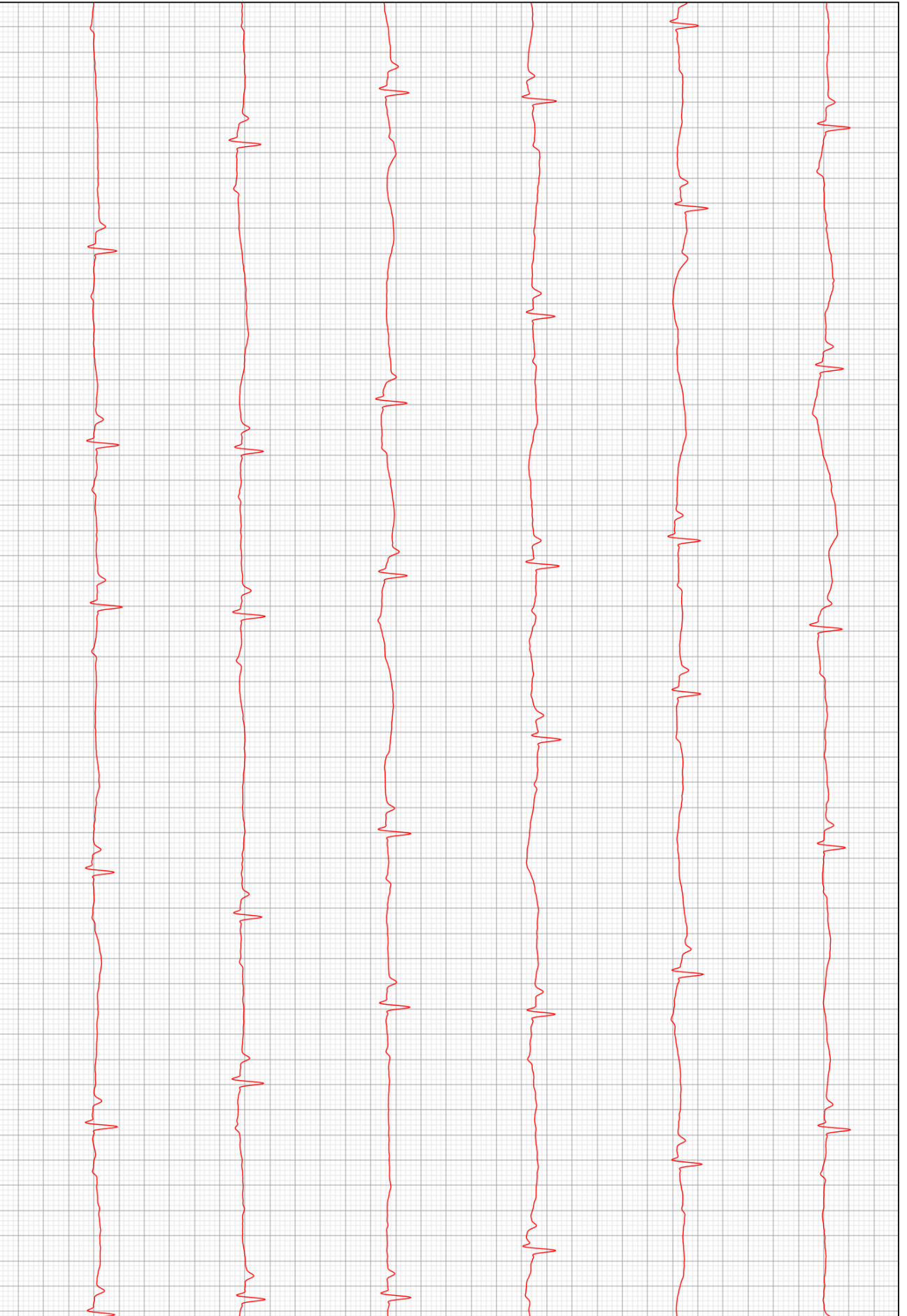
Conclusões

Bradicardia sinusal.

Dr. Rodrigo Pereira Brum
Médico Veterinário
CRMV-RJ 10246

Rodrigo Pereira Brum
CRMV: RJ10246VP

Assinado eletronicamente por:



D2

