



Identificação:

Código do Exame: 21.04.07.MEL.MARIA

Nome: Mel **Espécie:** Canina **Raça:** Yorkshire **Idade:** 11a
Sexo: F **Peso:** 4,9 Kg **Pelagem:** Bicolor
Proprietário(a): Maria Lúcia Gomes **Telefone:** -
Solicitante: Dr(a) Beatriz Arakaki **Origem:** Animalia

Parâmetros:

VDd	- cm
SIVd	0,65 cm
VEd	1,18 cm
PPVEd	0,71 cm
SIVs	0,75 cm
VEs	0,52 cm
PPVEs	0,91 cm
FE	89 %
FS	56 %
Ao	0,93 cm
AE	1,19 cm
Rel AE/AO	1,27
SSPE	- cm

Comentários:

CÂMARAS ESQUERDAS:

Ventrículo esquerdo apresenta-se com dimensões diminuídas e contratilidade segmentar preservada, apresentando parâmetros de função sistólica aumentados e diastólica preservados.

Átrio esquerdo de dimensões normais.

Aorta ascendente de diâmetro normal.

CÂMARAS DIREITAS:

Ventrículo direito com dimensões aumentadas, não evidencia alterações de contratilidade.

Átrio direito de dimensões aumentadas.

VALVAS:

Valva mitral morfológicamente espessada, com sinais de refluxo moderado ($V_{pico}= 5,24m/s$ $G_{pico}= 109,42mmHg$) ao estudo com Doppler.

Valva tricúspide morfológicamente espessada, com sinais de refluxo significativo ($V_{pico}= 4,63m/s$) ao estudo com Doppler.

Valva aórtica morfológicamente normal, sem sinais de refluxo ou estenose ao estudo com Doppler.

Valva pulmonar morfológicamente normal, com sinais de refluxo moderado ($V_{pico}= 3,24m/s$) ao estudo com Doppler.

CONTINUIDADES:

Continuidades mitro-aórtica e septo-aórtica conservadas.

Septo inter-ventricular retificado.

Septo inter-atrial conservado.

AVALIAÇÃO DA FUNÇÃO DIASTÓLICA:

Velocidade da onda E mitral: 0,58m/s, onda A: 1,02m/s;

Relação onda E/A: 0,57

TRIV= 55ms

AVALIAÇÃO HEMODINÂMICA:

Velocidade máxima do fluxo pulmonar: 0,85m/s, gradiente: 2,91mmHg;

Velocidade máxima do fluxo aórtico: 0,93m/s, gradiente: 3,49mmHg.

PERICÁRDIO:

Pericárdio normal.

***Por tratar-se de exame complementar, este laudo deve ser avaliado por um Médico Veterinário.**



Conclusões:

Doença Valvar Mixomatosa Mitral e Tricúspide.

Regurgitação Mitral moderada.

Regurgitação Tricúspide importante.

Insuficiência Pulmonar moderada.

Retificação de Septo Interventricular.

Aumento de Artéria Pulmonar e seus ramos, com índice de distensibilidade de Ramo Direito em 11%.

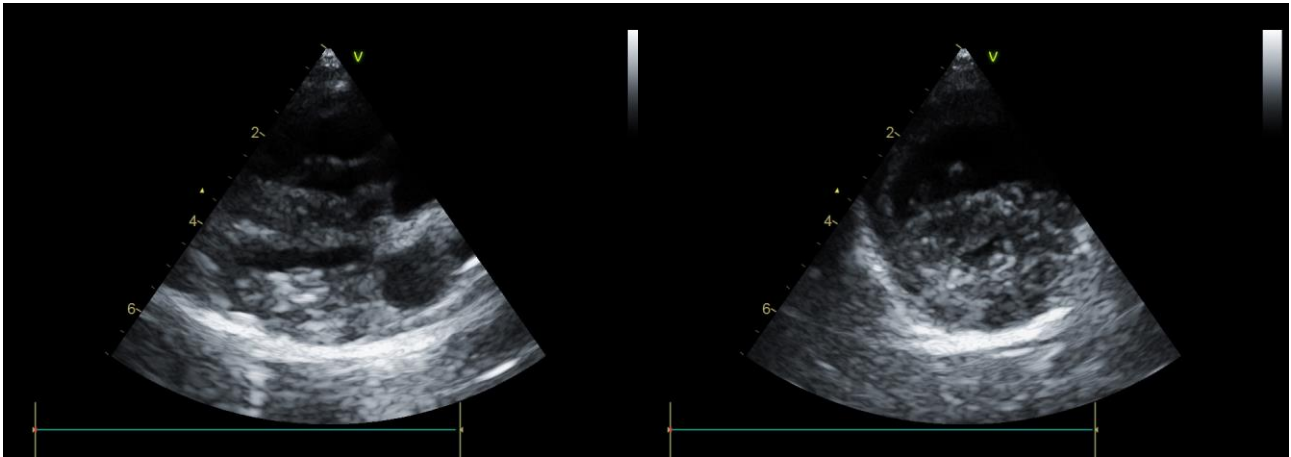
Índices de pressão de enchimento ventricular esquerdo normais.

Índices de probabilidade altos para Hipertensão Pulmonar.

VE_{dn} = 0,74.

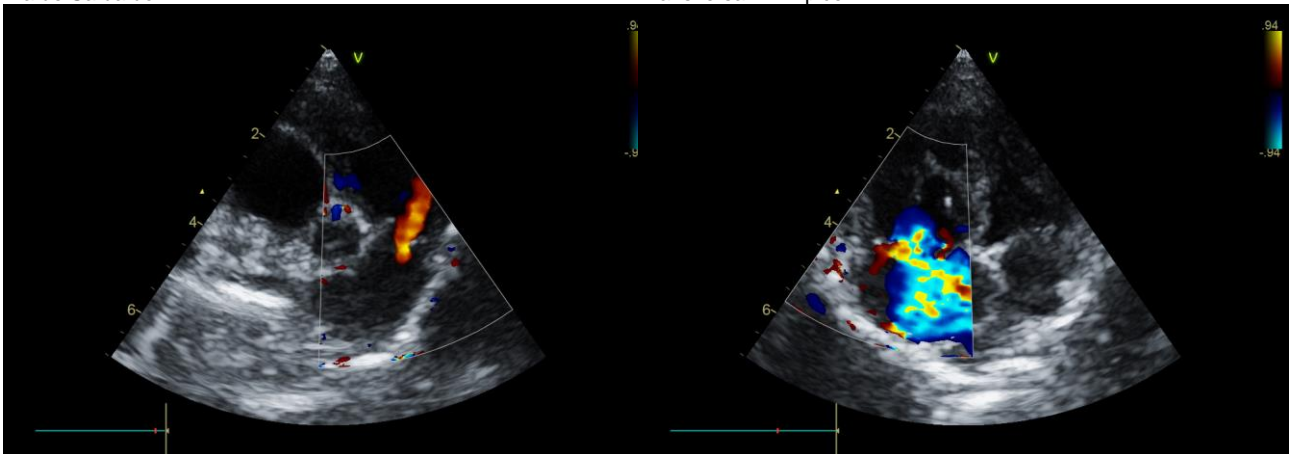

Dr. Rodrigo Pereira Brum
Médico Veterinário
CRMV-RJ 10246

***Por tratar-se de exame complementar, este laudo deve ser avaliado por um Médico Veterinário.**



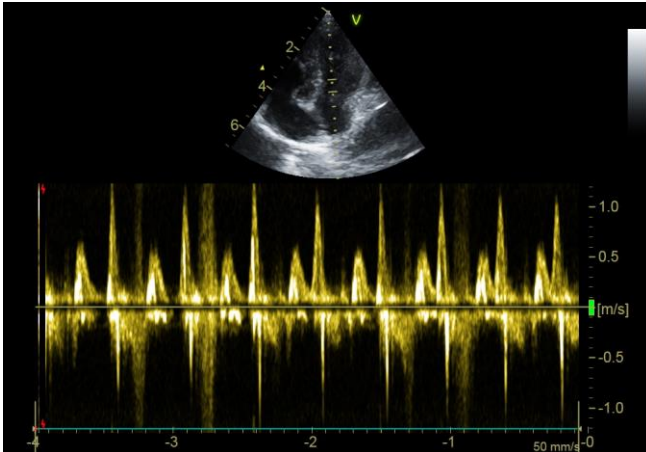
Via de Saída do VE

Transversal VE Ápice



Transversal da Base

Apical 3, 4 ou 5 câmaras



Fluxo Mitral

*Por tratar-se de exame complementar, este laudo deve ser avaliado por um Médico Veterinário.