



Identificação:

Código do Exame: 14.10.22.CALVIN.KATIA

Nome: Calvin **Espécie:** Canina **Raça:** Cocker Spaniel Inglês **Idade:** 14A
Sexo: M **Peso:** - Kg **Pelagem:** Dourada
Proprietário(a): Katia Vencato **Telefone:** 2208-7415
Solicitante: Dr(a) Paulo **Origem:** PVB

Parâmetros:

VDd	- cm	
SIVd	0,57 cm	
VEd	4,77 cm	
PPVEd	0,57 cm	
SIVs	1,14 cm	
VEs	2,63 cm	
PPVEs	1,00 cm	
FE	76 %	
FS	44 %	33 a 46%
Ao	1,26 cm	
AE	2,56 cm	
Rel AE/AO	2,03	0,83 a 1,5
SSPE	0,36 cm	0,20 a 0,90

Comentários:

CÂMARAS ESQUERDAS:

Ventriculo esquerdo apresenta-se com dimensões normais e contratilidade segmentar preservada, apresentando parâmetros de função sistólica e diastólica preservados.

Átrio esquerdo de dimensões aumentadas.

Aorta ascendente de diâmetro normal.

CÂMARAS DIREITAS:

Ventriculo direito com dimensões normais, não evidencia alterações de contratilidade.

Átrio direito de dimensões normais.

VALVAS:

Valva mitral morfolologicamente espessada, com sinais de refluxo moderado ($V_{pico} = 5,68$ m/s e $G_{pico} = 129,4$ mmHg) ao estudo com Doppler.

Valva tricúspide morfolologicamente normal, sem sinais de refluxo significativo ao estudo com Doppler.

Valva aórtica morfolologicamente normal, sem sinais de refluxo ou estenose ao estudo com Doppler.

Valva pulmonar morfolologicamente normal, sem sinais de refluxo ou estenose ao estudo com Doppler.

CONTINUIDADES:

Continuidades mitro-aórtica e septo-aórtica conservadas.

Septo inter-ventricular conservado.

Septo inter-atrial conservado.

PERICÁRDIO:

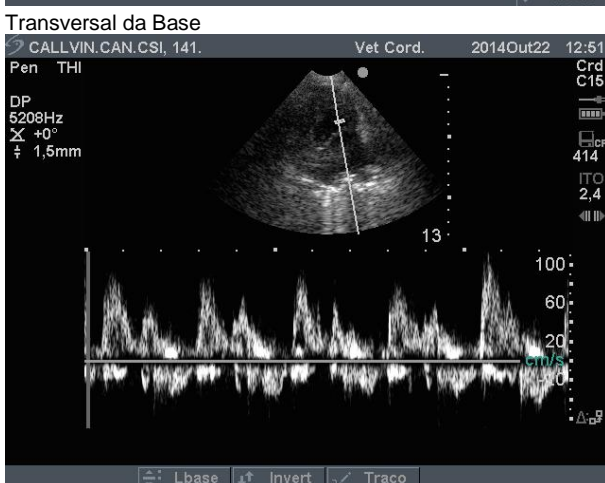
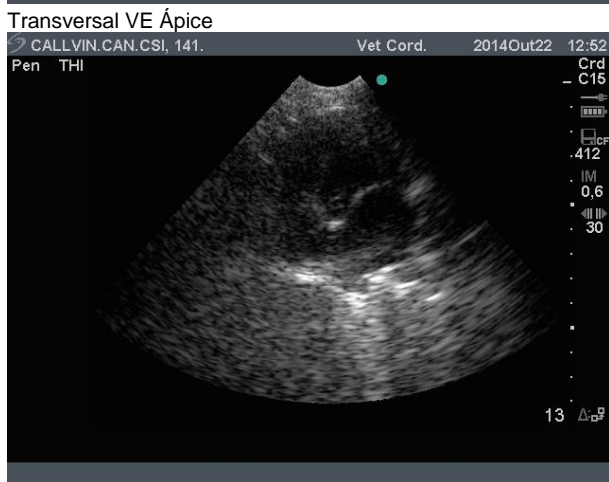
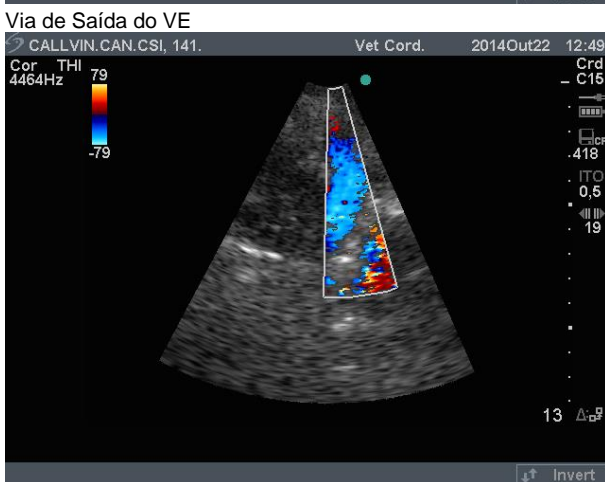
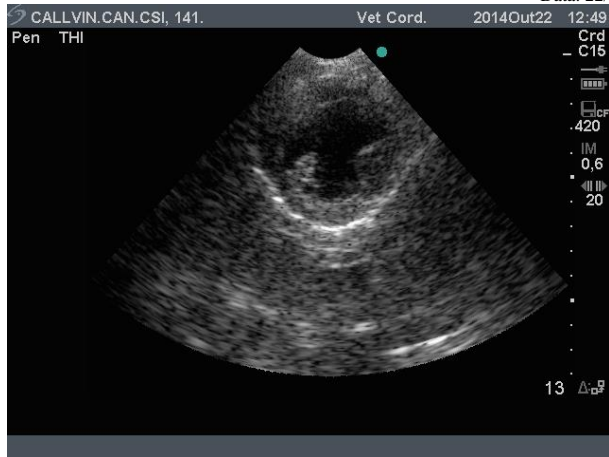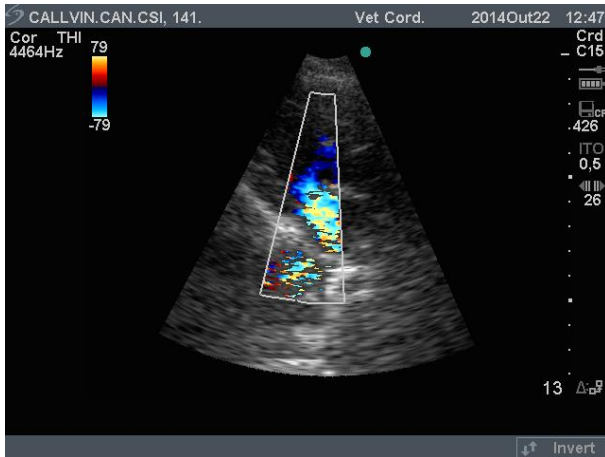
Pericárdio normal

Conclusões:

Doença Valvular Degenerativa Crônica Adquirido mitral em fase começada, com refluxo mitral moderado a importante.

Dr. Edgard Pina, MV
CRMV-RJ: 6784

***Por tratar-se de exame complementar, este laudo deve ser avaliado por um Médico Veterinário.**



Fluxo mitral

*Por tratar-se de exame complementar, este laudo deve ser avaliado por um Médico Veterinário.

Prezado cliente, o presente laudo e suas imagens encontram-se armazenadas em mídia digital sob o código: 14.10.22.CALVIN.KATIA
Alternativamente, uma cópia deste laudo pode ser resgatada em www.vetcordis.com