



Vet Cordis - Cardiologia Veterinária

Rodrigo Brum - Cardiologia Veterinária
Cardiologia - Ecodopplercardiografia - ECG de Repouso - Holter
ECG

Eletrocardiograma

Identificação

Identificação: 2020_03_09__10_12	Data: 09/03/2020 10:12:59	Peso: 0,0 kg
Paciente: Milo	Idade: 11 anos e 0 mês	Sexo: Macho
Espécie: Canina	Raça: Jack Russell Terrier	
Proprietário: Flavio Andre Prata	Solicitante: ---	

Parâmetros Observados

Eixo QRS: 62.71 °	Amplitude de P: 0.29 mV	Amplitude de R: 2 mV
Duração de P: 40 ms	Intervalo PR: 76 ms	Intervalo QTc: 199 ms
Duração de QRS: 62 ms		

Comentários

Ausculta cardíaca revela sopro sistólico grau I/VI audível em foco mitral.
Ausculta pulmonar revela som claro pulmonar.
Pulso femoral presente em ambas as artérias, normocinéticos e correspondente aos batimentos cardíacos.
Eixo elétrico médio preservado dentro da normalidade.
Todos os parâmetros eletrocardiográficos encontram-se dentro dos seus respectivos valores fisiológicos normais.

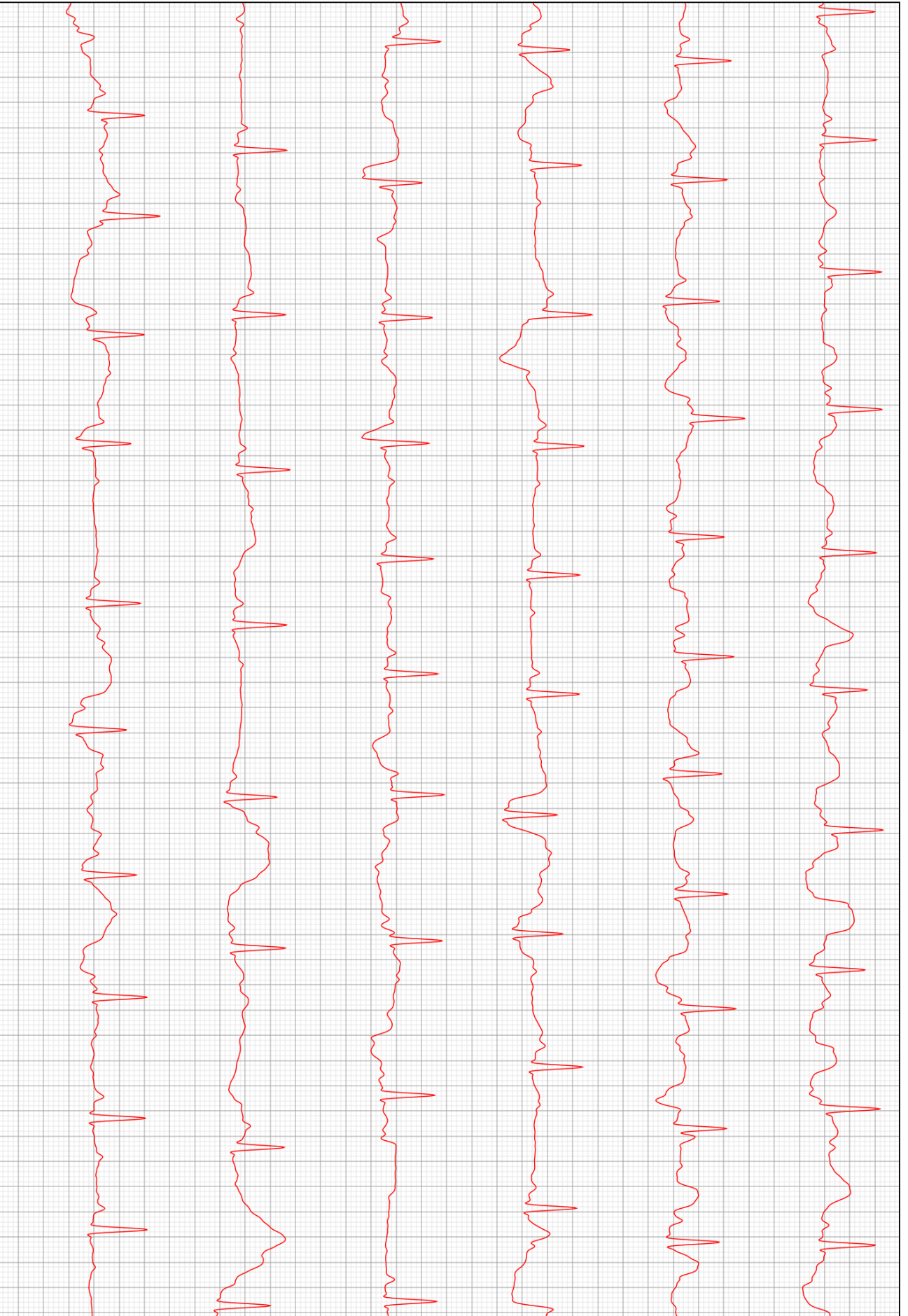
Conclusões

Sinusal Normal.
Achados clínicos e eletrocardiográficos apontam para o diagnóstico de Insuficiência Valvar discreta


Dr. Rodrigo Pereira Brum
Médico Veterinário
CRMV-RJ 10246

Rodrigo Pereira Brum
CRMV: RJ10246VP

Assinado eletronicamente por:



D2



D2

