



**Identificação:**

Código do Exame: 20.01.16.BOB.RICARDO

**Nome:** Bob **Espécie:** Canina **Raça:** poodle **Idade:** 15A  
**Sexo:** M **Peso:** Kg **Pelagem:** Branca  
**Proprietário(a):** Ricardo Rocha Almada **Telefone:** 99246-9615  
**Solicitante:** Dr(a) Maurício **Origem:** Vet Vida

**Parâmetros:**

VDd	cm	
SIVd	0,53 cm	
VEd	2,95 cm	
PPVEd	0,75 cm	
SIVs	0,75 cm	
VEs	1,67 cm	
PPVEs	1,21 cm	
FE	76 %	
FS	43 %	33 a 46%
Ao	1,31 cm	
AE	1,60 cm	
Rel AE/AO	1,22	0,83 a 1,5
SSPE	0,32 cm	0,20 a 0,90

**Comentários:**

**CÂMARAS ESQUERDAS:**

Ventrículo esquerdo apresenta-se com dimensões normais e contratilidade segmentar preservada, apresentando parâmetros de função sistólica preservados e diastólica evidenciando déficit de relaxamento.

Átrio esquerdo de dimensões normais.

Aorta ascendente de diâmetro normal.

**CÂMARAS DIREITAS:**

Ventrículo direito com dimensões normais, não evidencia alterações de contratilidade.

Átrio direito de dimensões normais.

**VALVAS:**

Valva mitral morfológicamente espessada, com sinais de refluxo moderado ( $V_{pico} = 7,01$  m/s,  $G_{pico} = 197,1$  mmHg e PAS= pelo menos 207,1 mmHg) ao estudo com Doppler.

Valva tricúspide morfológicamente normal, sem sinais de refluxo significativo ao estudo com Doppler.

Valva aórtica morfológicamente normal, sem sinais de refluxo ou estenose ao estudo com Doppler.

Valva pulmonar morfológicamente normal, sem sinais de refluxo ou estenose ao estudo com Doppler.

**CONTINUIDADES:**

Continuidades mitro-aórtica e septo-aórtica conservadas.

Septo interventricular conservado.

Septo interatrial conservado.

**PERICÁRDIO:**

Pericárdio normal

**Conclusões:**

Doença Valvular Degenerativa Crônica Adquirida Mitral, cursando com refluxo mitral moderado e hipertensão arterial sistêmica.

Disfunção diastólica do VE grau 1 (relaxamento atrasado ou impedido).

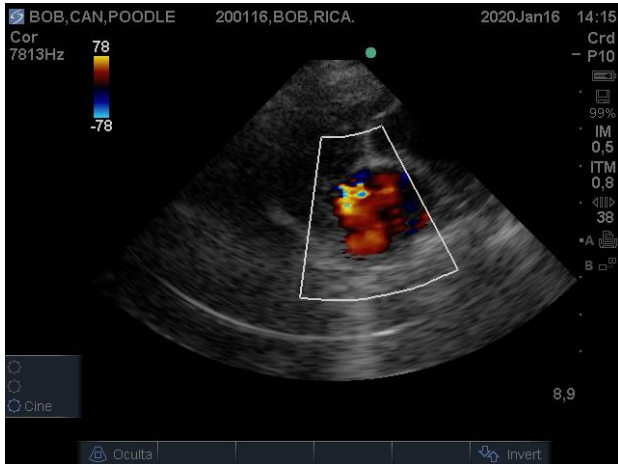Risco cirúrgico ASA III.

Edgard Pina, M.V.  
CRMV-RJ: 6784

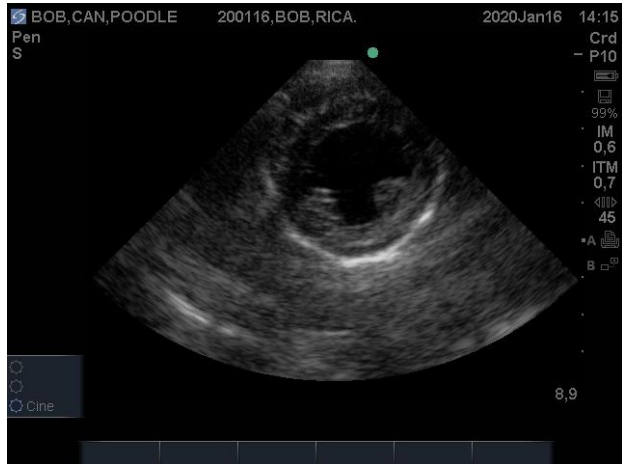\*Por tratar-se de exame complementar, este laudo deve ser avaliado por um Médico Veterinário.

Prezado cliente, o presente laudo e suas imagens encontram-se armazenadas em mídia digital sob o código: 20.01.16.BOB.RICARDO

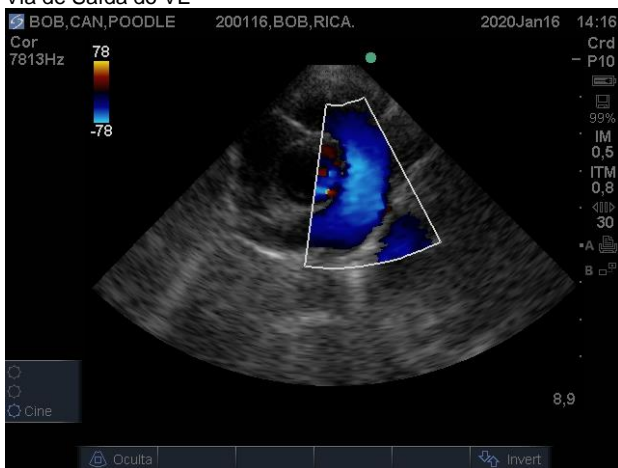Alternativamente, uma cópia deste laudo pode ser resgatada em [www.vetcordis.com](http://www.vetcordis.com)



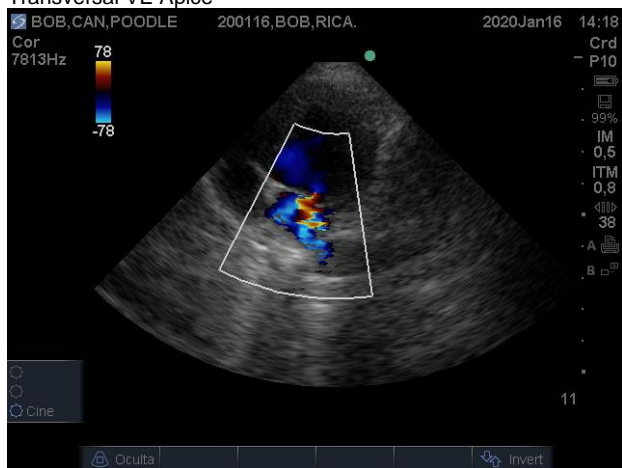Via de Saída do VE



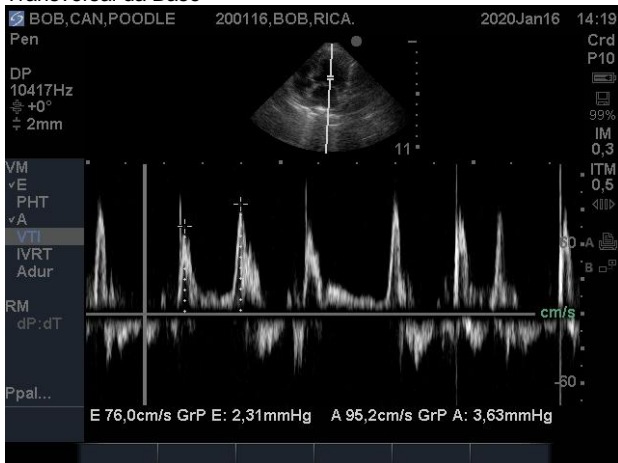
Transversal VE Ápice



Transversal da Base



Apical 2, 4 ou 5 câmaras



Fluxo Mitral

**\*Por tratar-se de exame complementar, este laudo deve ser avaliado por um Médico Veterinário.**

Prezado cliente, o presente laudo e suas imagens encontram-se armazenadas em mídia digital sob o código: 20.01.16.BOB.RICARDO  
Alternativamente, uma cópia deste laudo pode ser resgatada em [www.vetcordis.com](http://www.vetcordis.com)