



Vet Cordis - Cardiologia Veterinária

Rodrigo Brum - Cardiologia Veterinária
Cardiologia - Ecodopplercardiografia - ECG de Repouso - Holter
ECG

Eletrocardiograma

Identificação

Identificação: 2019_12_10__16_52	Data: 10/12/2019 16:52:38	Peso: 0,0 kg
Paciente: Vida	Idade: 14 anos e 0 mês	Sexo: Fêmea
Espécie: Canina	Raça: Cocker Spaniel Inglês	
Proprietário: Felipe	Solicitante: ---	

Parâmetros Observados

Eixo QRS: 80.75 °	Duração de P: 44 ms	Duração de QRS: 60 ms
Amplitude de P: 0.26 mV	Intervalo PR: 66 ms	Intervalo QTc: 212 ms
Amplitude de R: 0.68 mV		

Comentários

Auscultação cardíaca não revela sopro ou arritmias patológicas.
Auscultação pulmonar revela som claro e pulmonar.
Pulso femoral presente em ambas artérias, normocinéticos e correspondentes aos batimentos cardíacos.
Eixo elétrico médio desviado à esquerda
Todos os parâmetros eletrocardiográficos encontram-se dentro dos seus respectivos valores fisiológicos normais

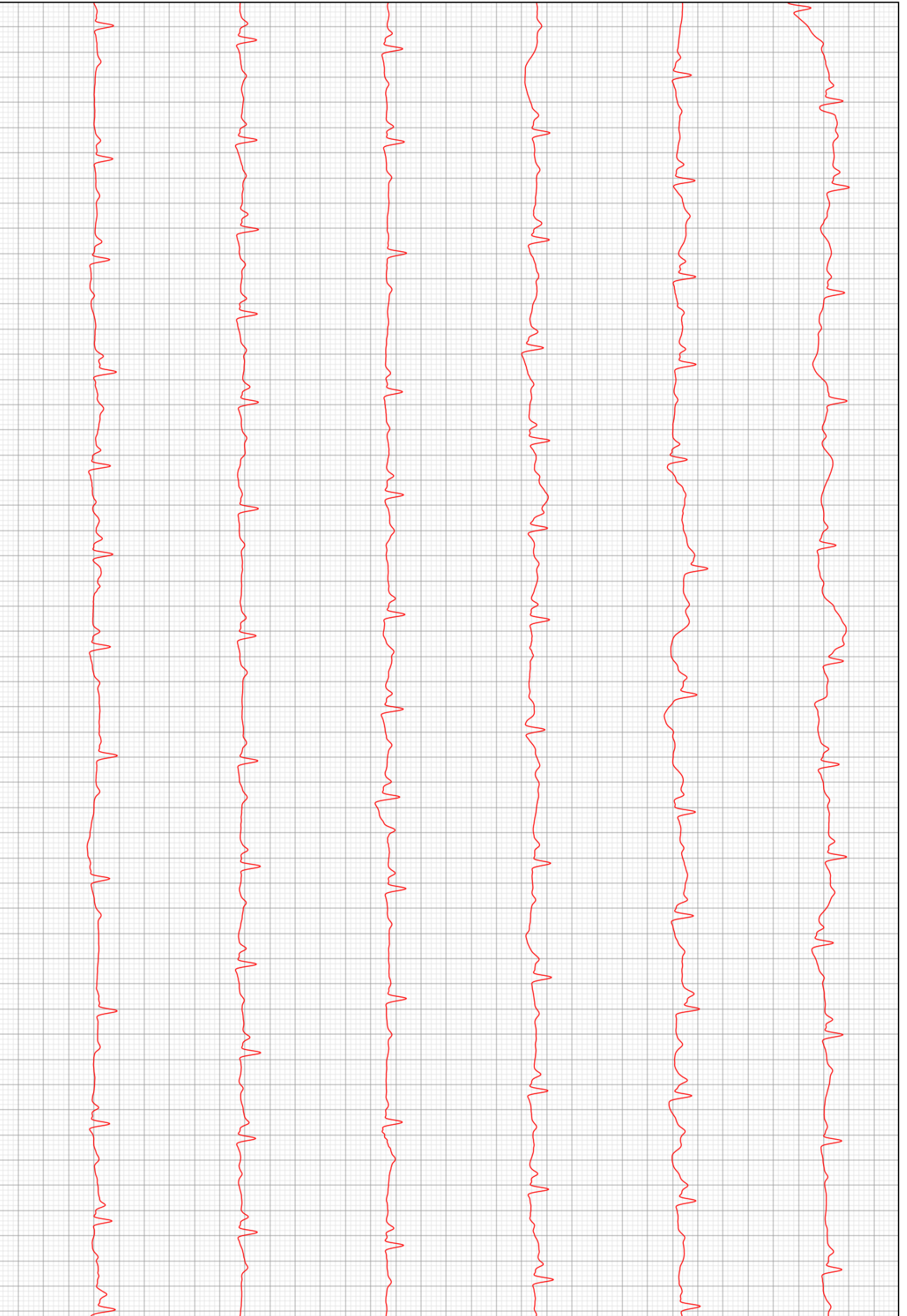
Conclusões

Arritmia sinusal com marcapasso migratório
Achados clínicos e eletrocardiográficos não concluem pela presença de cardiopatias primárias.


Dr. Rodrigo Pereira Brum
Médico Veterinário
CRMV-RJ 10246

Rodrigo Pereira Brum
CRMV: RJ10246VP

Assinado eletronicamente por:



D2

