



Vet Cordis - Cardiologia Veterinária

Rodrigo Brum - Cardiologia Veterinária
Cardiologia - Ecodopplercardiografia - ECG de Repouso - Holter
ECG

Eletrocardiograma

Identificação

Identificação: 2019_10_31__09_42	Data: 31/10/2019 09:42:27	Peso: 0,0 kg
Paciente: Barão	Idade: 12 anos e 0 mês	Sexo: Macho
Espécie: Canina	Raça: Schnauzer	
Proprietário: Ana Maria	Solicitante: ---	

Parâmetros Observados

Eixo QRS: 82.63 °	Duração de P: 38 ms	Amplitude de P: 0.16 mV
Intervalo QTc: 198 ms	Amplitude de R: 0.87 mV	Duração de QRS: 56 ms
Intervalo PR: 86 ms		

Comentários

Auscultação cardíaca não revela sopro ou arritmias patológicas.
Auscultação pulmonar revela som claro e pulmonar.
Pulso femoral presente em ambas artérias, normocinéticos e correspondentes aos batimentos cardíacos.
Eixo elétrico médio preservado dentro da normalidade.
Todos os parâmetros eletrocardiográficos encontram-se dentro dos seus respectivos valores fisiológicos normais.

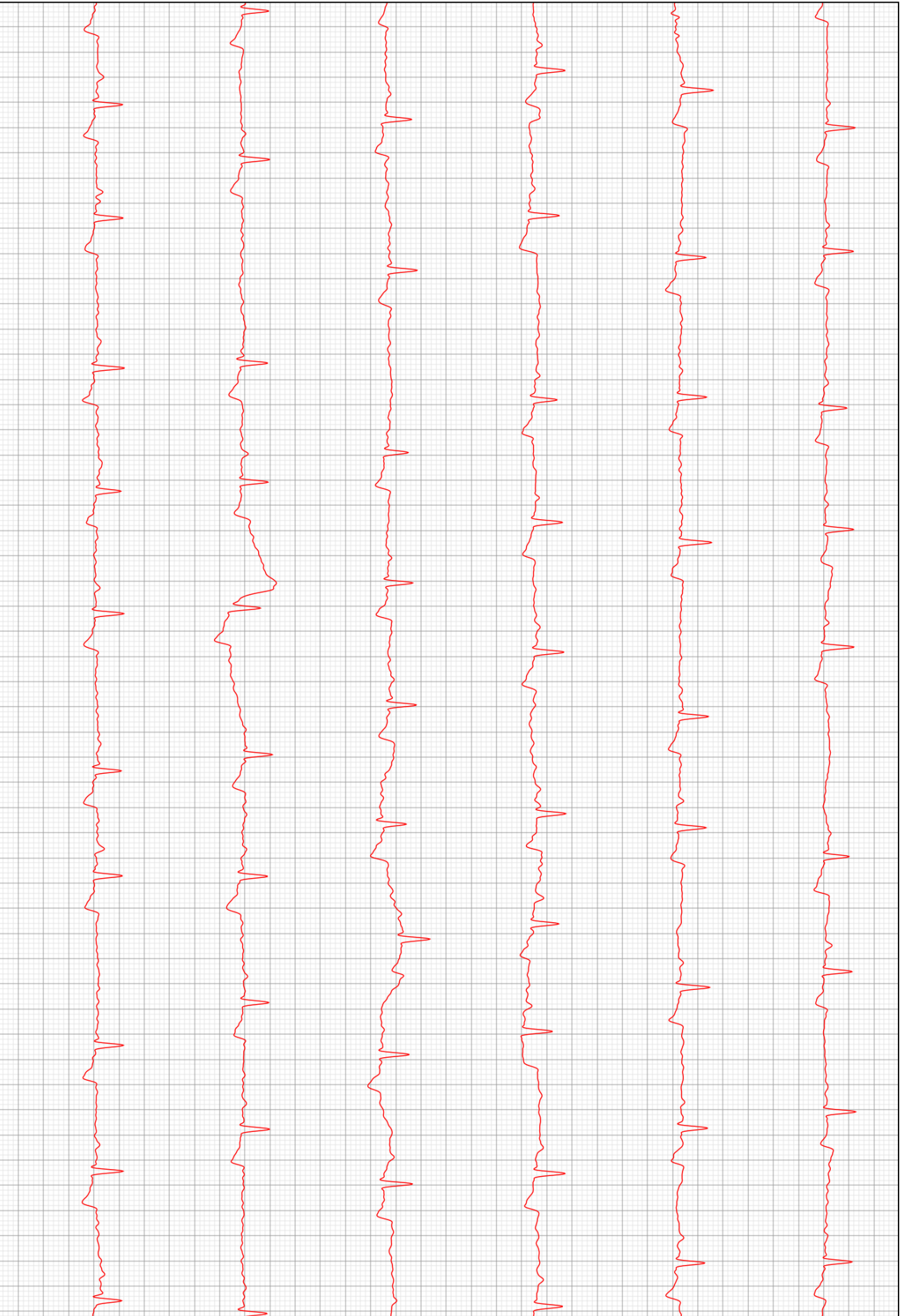
Conclusões

Arritmia Sinusal Normal
Achados clínicos e eletrocardiográficos não concluem pela presença de cardiopatias primárias.

Dr. Rodrigo Pereira Brum
Médico Veterinário
CRMV-RJ 10246

Rodrigo Pereira Brum
CRMV: RJ10246VP

Assinado eletronicamente por:



D2

