



Vet Cordis - Cardiologia Veterinária

Rodrigo Brum - Cardiologia Veterinária
Cardiologia - Ecodopplercardiografia - ECG de Repouso - Holter
ECG

Eletrocardiograma

Identificação

Identificação: 2018_02_09__09_00	Data: 09/02/2018 09:00:04	Peso: ---
Paciente: Lua	Idade: 1 ano e 0 mês	Sexo: Fêmea
Espécie: Canina	Raça: Border Collie	
Proprietário: Agatha Eyer	Solicitante: ---	

Parâmetros Observados

Eixo QRS: 74.78 °	Duração de P: 38 ms	Intervalo PR: 98 ms
Amplitude de R: 1.25 mV	Intervalo QTc: 233 ms	Amplitude de P: 0.11 mV
Duração de QRS: 68 ms		

Comentários

Ausulta cardíaca não revela sopro ou arritmias patológicas.
Ausulta pulmonar revela som claro pulmнар.
Pulso femoral presente em ambas as artérias, normocinético e correspondente aos batimentos cardíacos
Eixo elétrico medio preservado dentro da normalidade.
Todos os parâmetros eletrocardiográficos encontram-se dentro dos seus respectivos valores fisiológicos normais.

Conclusões

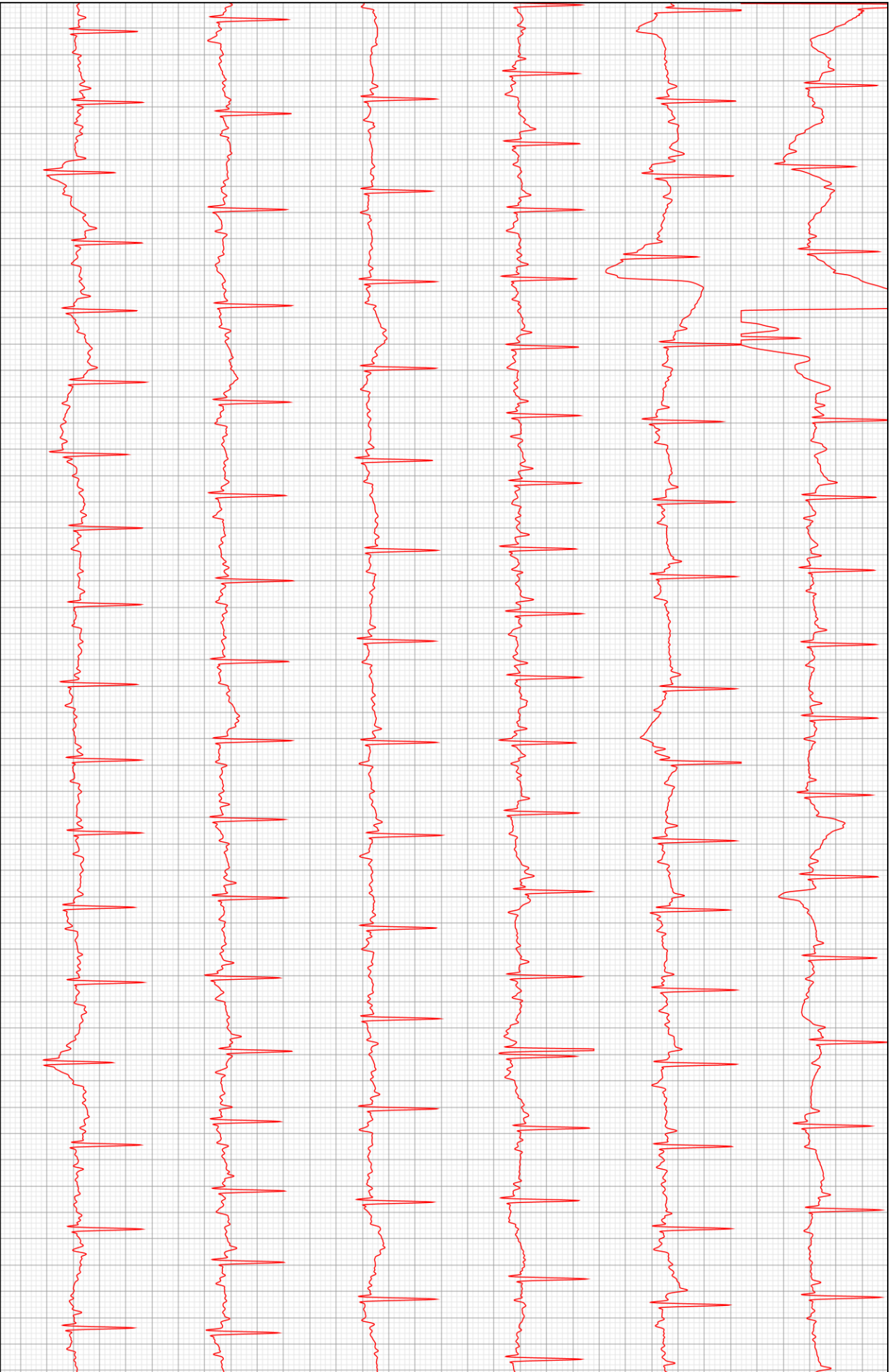
Sinusal normal
Achados clínicos e eletrocardiográficos não apontam para o diagnóstico de cardiopatias primárias.



Dr. Rodrigo Pereira Brum
Médico Veterinário
CRMV-RJ 10246

Rodrigo Pereira Brum
CRMV: RJ10246VP

Assinado eletronicamente por:



D2

