



Vet Cordis - Cardiologia Veterinária

Rodrigo Brum - Cardiologia Veterinária
Cardiologia - Ecodopplercardiografia - ECG de Repouso - Holter
ECG

Eletrocardiograma

Identificação

Identificação: 2017_12_05__09_34	Data: 05/12/2017 09:34:06	Peso: ---
Paciente: Luna	Idade: 13 anos e 0 mês	Sexo: Fêmea
Espécie: Canina	Raça: Sem raça definida (SRD)	
Proprietário: João	Solicitante: ---	

Parâmetros Observados

Eixo QRS: 76.54 °	Duração de QRS: 68 ms	Amplitude de R: 1.33 mV
Intervalo PR: 48 ms	Intervalo QTc: 209 ms	

Comentários

Ausculta cardíaca revela sopro sistólico grau III/VI audível em todos os focos
Ausculta pulmonar revela som claro pulmonar.
Pulso femoral presente em ambas as artérias, normocinético e correspondente aos batimentos cardíacos
Eixo elétrico médio preservado dentro da normalidade.
Traçado eletrocardiográfico revela ausência de ondas P, caracterizando o diagnóstico de Fibrilação Atrial.

Conclusões

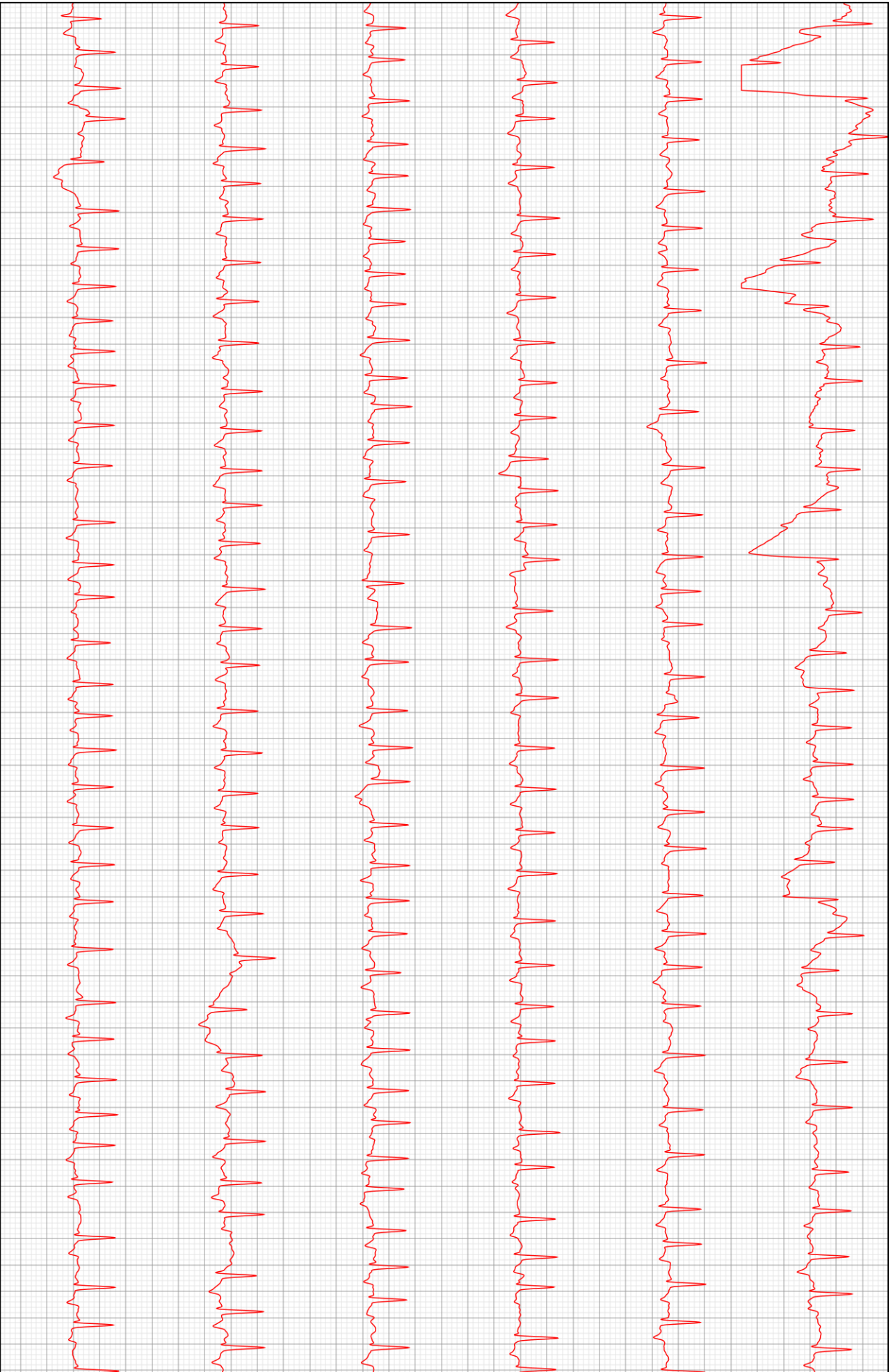
Fibrilação Atrial
Achados clínicos e eletrocardiográficos pontam para o diagnóstico de Insuficiência mitral associada a Fibrilação Atrial.



Dr. Rodrigo Pereira Brum
Médico Veterinário
CRMV-RJ 10246

Rodrigo Pereira Brum
CRMV: RJ10246VP

Assinado eletronicamente por:



D2

