

Eletrocardiograma

Identificação

Identificação: 2020_02_05__09_24

Data: 05/02/2020 09:24:16

Peso: 0,0 kg

Paciente: Zeca

Idade: 3 anos e 4 meses

Sexo: Macho

Espécie: Canina

Raça: Chihuahua

Proprietário: Rosana Mendonça Santos

Solicitante: ---

Parâmetros Observados

Eixo QRS: 29.86 °

Intervalo QTc: 174 ms

Intervalo PR: 64 ms

Amplitude de P: 0.19 mV

Amplitude de R: 0.8 mV

Duração de QRS: 54 ms

Duração de P: 34 ms

Comentários

Ausculta cardíaca não revela sopro ou arritmias patológicas.

Ausculta pulmonar revela som claro pulmonar.

Pulso femoral presente em ambas as artérias, normocinéticos e correspondente aos batimentos cardíacos.


Eixo elétrico desviado a esquerda

Todos os parâmetros eletrocardiográficos encontram-se dentro dos seus respectivos valores fisiológicos normais.

Conclusões

Ritmo Sinusal Normal

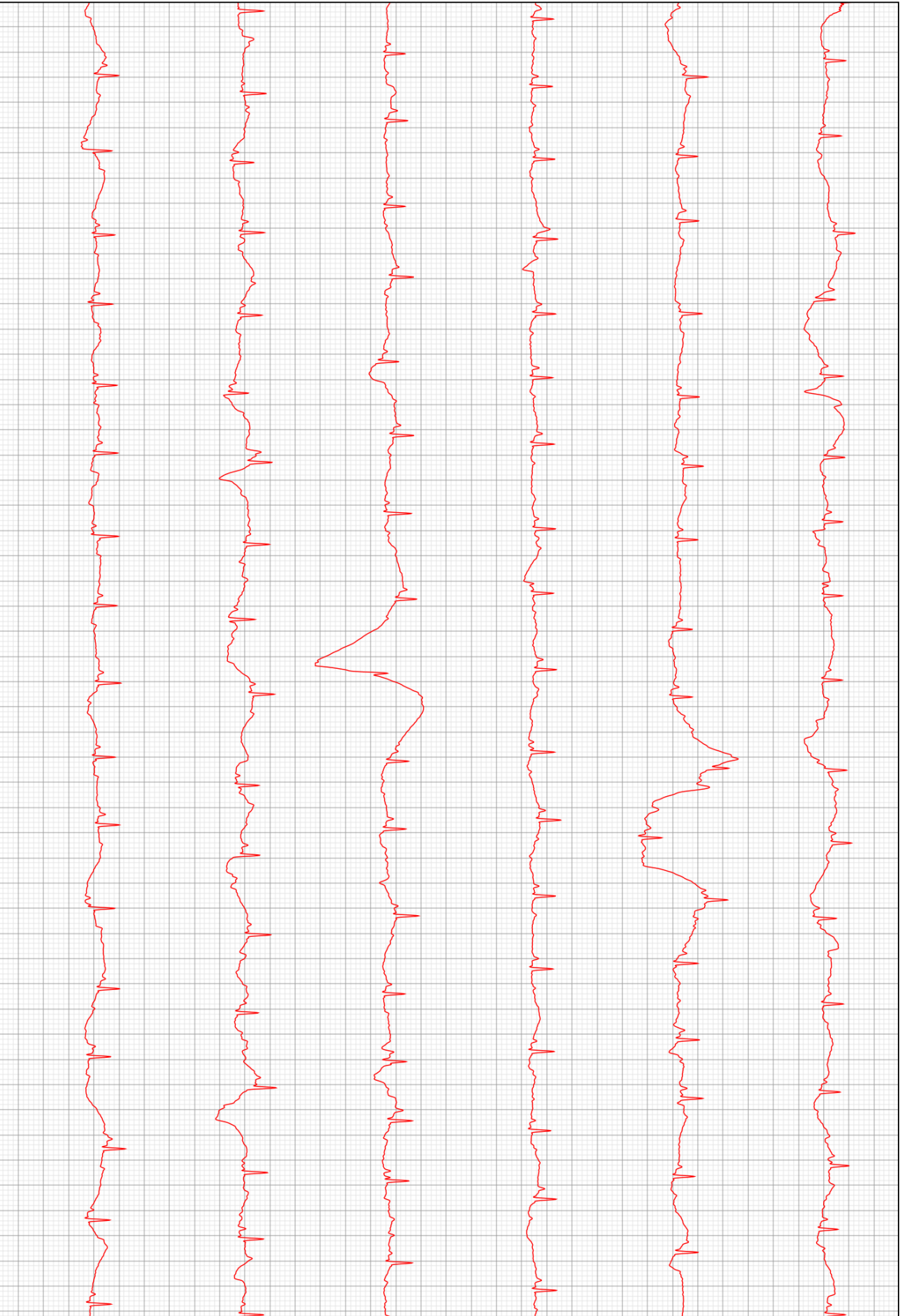
Achados clínicos e eletrocardiográficos não concluem pela presença de cardiopatias primárias.



Dr. Rodrigo Pereira Brum
Médico Veterinário
CRMV-RJ 10246

Rodrigo Pereira Brum
CRMV: RJ10246VP

Assinado eletronicamente por:



D2

