



# Vet Cordis - Cardiologia Veterinária

Rodrigo Brum - Cardiologia Veterinária  
Cardiologia - Ecodopplercardiografia - ECG de Repouso - Holter  
ECG

## Eletrocardiograma

### Identificação

Identificação: 2020_01_14__17_24	Data: 14/01/2020 17:24:56	Peso: 0,0 kg
Paciente: Bella	Idade: 6 anos e 0 mês	Sexo: Macho
Espécie: Canina	Raça: Maltês	
Proprietário: Eduardo Ferreira	Solicitante: ---	

### Parâmetros Observados

Eixo QRS: 35.08 °	Amplitude de P: 0.18 mV	Duração de QRS: 60 ms
Amplitude de R: 1.07 mV	Duração de P: 40 ms	Intervalo PR: 80 ms
Intervalo QTc: 197 ms		

### Comentários

Ausculata cardíaca não revela sopro ou arritmias patológicas.  
Ausculata pulmonar revela som claro pulmonar.  
Pulso femoral presente em ambas as artérias, normocinéticos e correspondente aos batimentos cardíacos.  
Eixo elétrico médio preservado dentro da normalidade.  
Todos os parâmetros eletrocardiográficos encontram-se dentro dos seus respectivos valores fisiológicos normais.

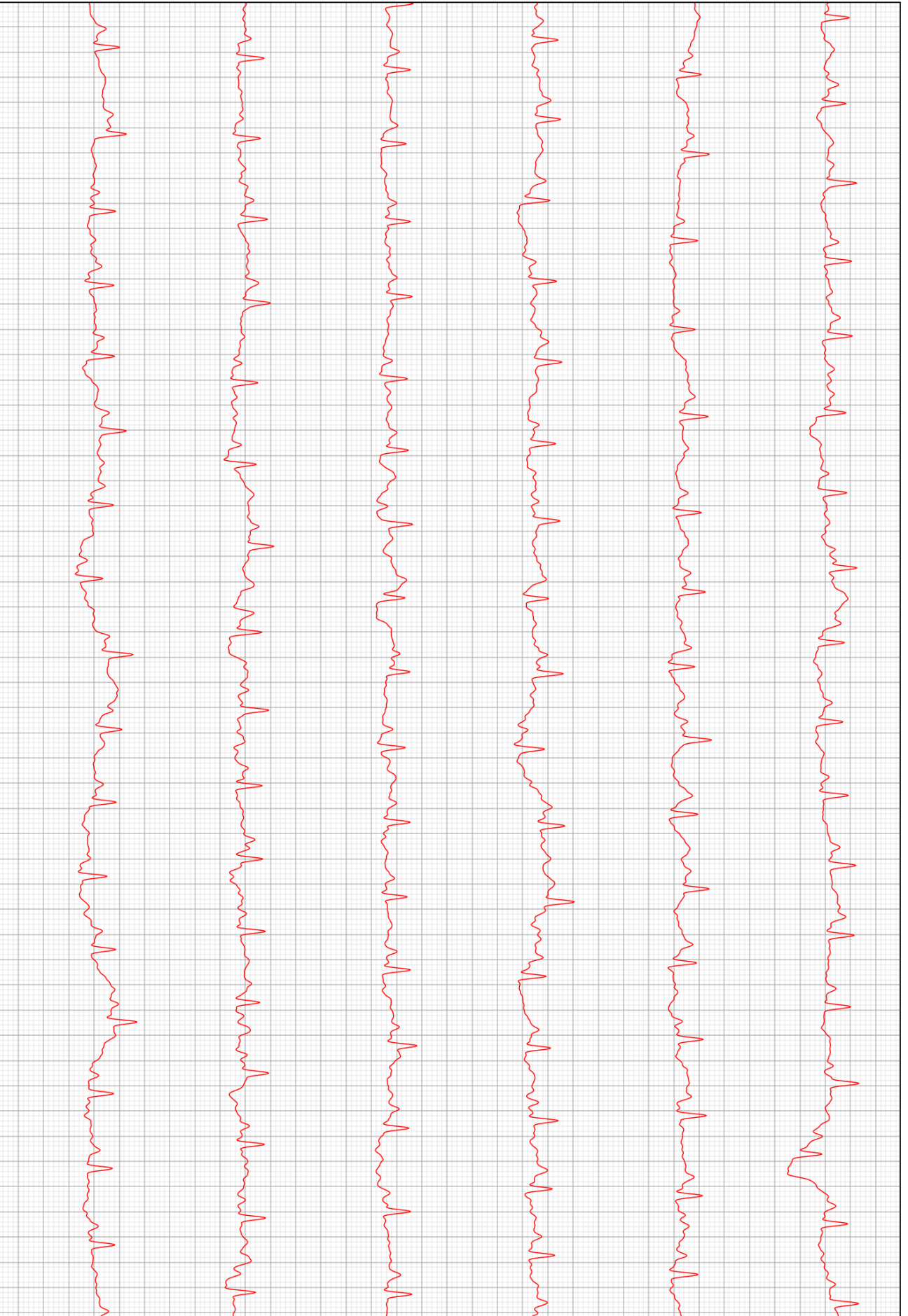
### Conclusões

Sinusal Normal  
Achados clínicos e eletrocardiográficos não concluem pela presença de cardiopatias primárias

Dr. Rodrigo Pereira Brum  
Médico Veterinário  
CRMV-RJ 10246

Rodrigo Pereira Brum  
CRMV: RJ10246VP

Assinado eletronicamente por:



D2

