



Vet Cordis - Cardiologia Veterinária

Rodrigo Brum - Cardiologia Veterinária
Cardiologia - Ecodopplercardiografia - ECG de Repouso - Holter
ECG

Eletrocardiograma

Identificação

Identificação: 2017_08_11__08_28	Data: 11/08/2017 08:28:34	Peso: ---
Paciente: Mali	Idade: 10 meses	Sexo: Fêmea
Espécie: Canina	Raça: Buldogue Francês	
Proprietário: Fernando	Solicitante: ---	

Parâmetros Observados

Eixo QRS: 34.51 °	Amplitude de R: 0.31 mV	Intervalo PR: 62 ms
Amplitude de P: 0.11 mV	Intervalo QTc: 199 ms	Duração de P: 34 ms
Duração de QRS: 54 ms		

Comentários

Ausculata cardíaca não revela sopro ou arritmias patológicas.
Ausculata pulmonar revela som claro pulmonar.
Pulso femoral presente em ambas as artérias, normocinético e correspondente aos batimentos cardíacos
Eixo elétrico médio preservado dentro da normalidade.
Todos os parâmetros eletrocardiográficos encontram-se dentro dos seus respectivos valores fisiológicos normais.

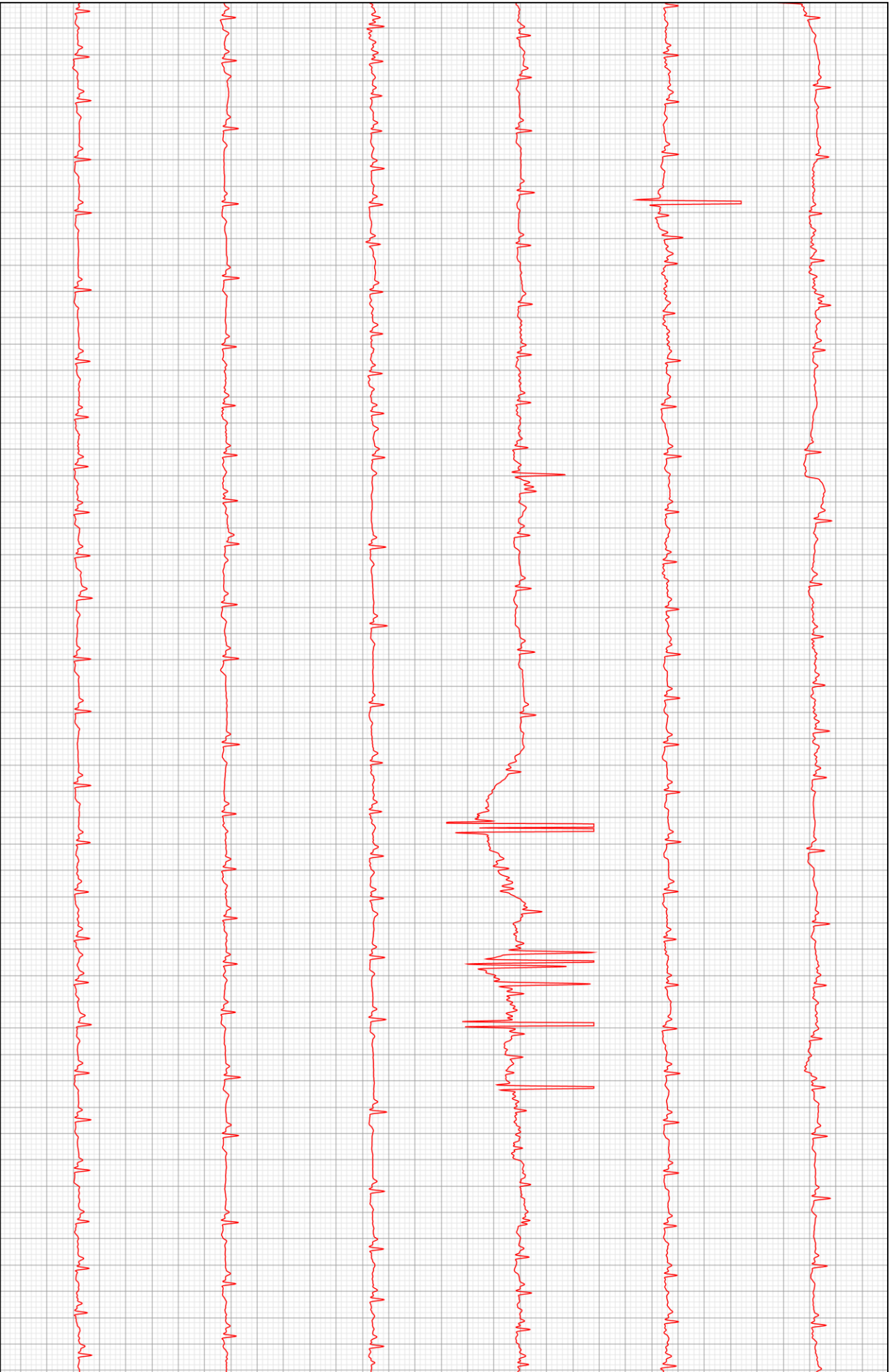
Conclusões

Sinusal normal.
Achados clínicos e eletrocardiográficos não apontam para o diagnóstico de cardiopatias primárias.

Dr. Rodrigo Pereira Brum
Médico Veterinário
CRMV-RJ 10246

Rodrigo Pereira Brum
CRMV: RJ10246VP

Assinado eletronicamente por:



D2

