



Identificação:

Código do Exame: 18.08.10.BAND.CLAUDIA

Nome: Band **Espécie:** canina **Raça:** Bulldog F. **Idade:** 9a
Sexo: M **Peso:** - Kg **Pelagem:** -
Proprietário(a): Claudia Caires **Telefone:** -
Solicitante: Dr(a) Rodrigo Brum **Origem:** Animalia

Parâmetros:

VDd	- cm	
SIVd	0,5 cm	
VEd	4,0 cm	
PPVEd	0,9 cm	
SIVs	1,3 cm	
VEs	2,4 cm	
PPVEs	1,1 cm	
FE	72 %	
FS	41 %	33 a 46%
Ao	1,5 cm	
AE	2,4 cm	
Rel AE/AO	1,56	0,83 a 1,5
SSPE	0,3 cm	0,20 a 0,90

Comentários:

CÂMARAS ESQUERDAS:

Ventrículo esquerdo apresenta-se com dimensões aumentadas e contratilidade segmentar preservada, apresentando parâmetros de função sistólica e diastólica preservadas.

Átrio esquerdo de dimensões discretamente aumentadas.

Aorta ascendente de diâmetro normal.

CÂMARAS DIREITAS:

Ventrículo direito com dimensões normais, não evidencia alterações de contratilidade.

Átrio direito de dimensões normais.

VALVAS:

Valva mitral morfológicamente espessada, com sinais de refluxo moderado ($V_{pico} = 5,39$ m/s, $G_{pico} = 116,03$ mmHg) ao estudo com Doppler.

Valva tricúspide morfológicamente normal, sem sinais de refluxo significativo ao estudo com Doppler.

Valva aórtica morfológicamente normal, sem sinais de refluxo ou estenose ao estudo com Doppler.

Valva pulmonar morfológicamente normal, sem sinais de refluxo ou estenose ao estudo com Doppler.

CONTINUIDADES:

Continuidades mitro-aórtica e septo-aórtica conservadas.

Septo inter-ventricular conservado.

Septo inter-atrial conservado.

AVALIAÇÃO DA FUNÇÃO DIASTÓLICA:

Velocidade da onda E mitral: 0,57 m/s, onda A: 0,44 m/s;

Relação onda E/A: 1,30

AVALIAÇÃO HEMODINÂMICA:

Velocidade máxima do fluxo pulmonar: 1,02 m/s, gradiente: 4,12 mmHg;

Velocidade máxima do fluxo aórtico: 1,07 m/s, gradiente: 4,61 mmHg.

PERICÁRDIO:

Pericárdio normal

***Por tratar-se de exame complementar, este laudo deve ser avaliado por um Médico Veterinário.**



Vet Cordis
Cardiologia Veterinária

LAUDO ECOCARDIOGRÁFICO

Ecodoppler Colorido

Cardiologia Clínica * Eletrocardiograma * Ecodopplercardiograma * Holter de ECG

Data: 10/08/2018




Conclusões:

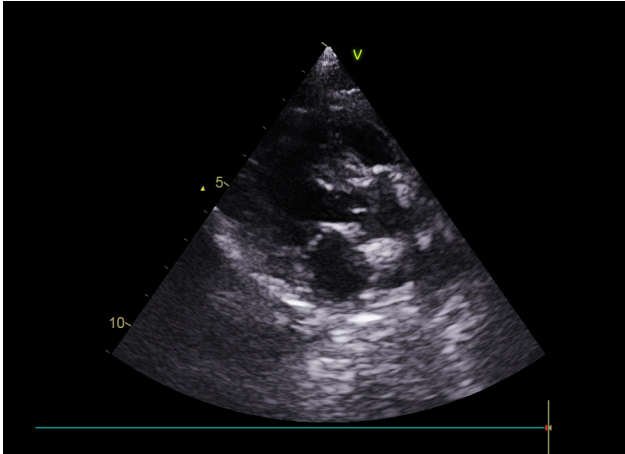
Doença Valvular Degenerativa Crônica Adquirida Mitral em fase compensada.
Regurgitação Mitral moderada.


Dr. Rodrigo Pereira Brum
Médico Veterinário
CRMV-RJ 10246

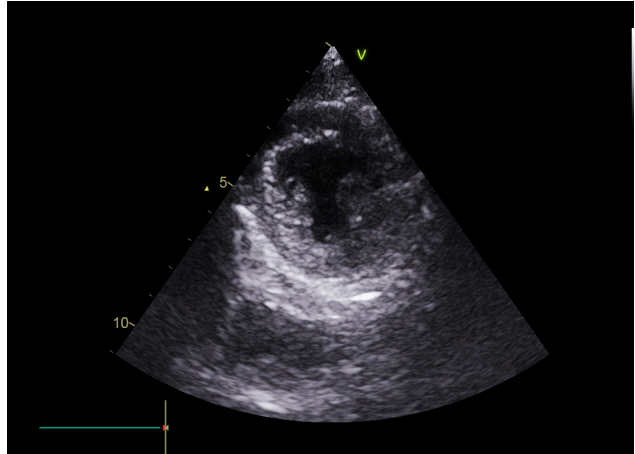
***Por tratar-se de exame complementar, este laudo deve ser avaliado por um Médico Veterinário.**

Prezado cliente, o presente laudo e suas imagens encontram-se armazenadas em mídia digital sob o código: 18.08.10.BAND.CLAUDIA
Alternativamente, uma cópia deste laudo pode ser resgatada em www.vetcordis.com

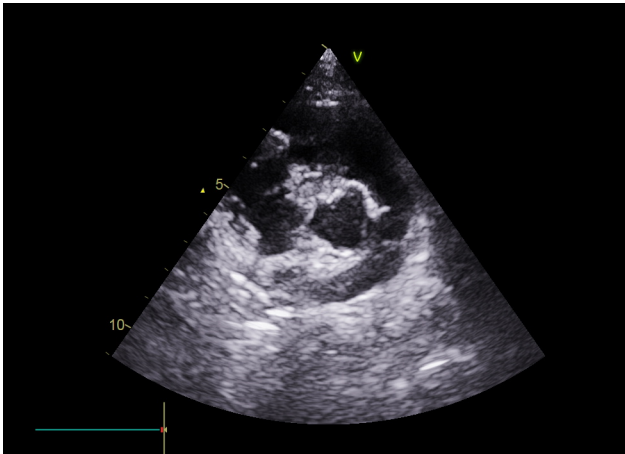
 www.vetcordis.com -  rodrigo@vetcordis.com -  Celular: (0XX21) 99129-3363



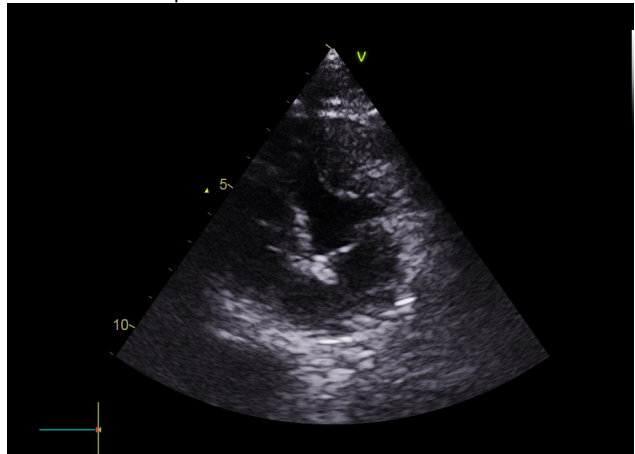
Via de Saída do VE



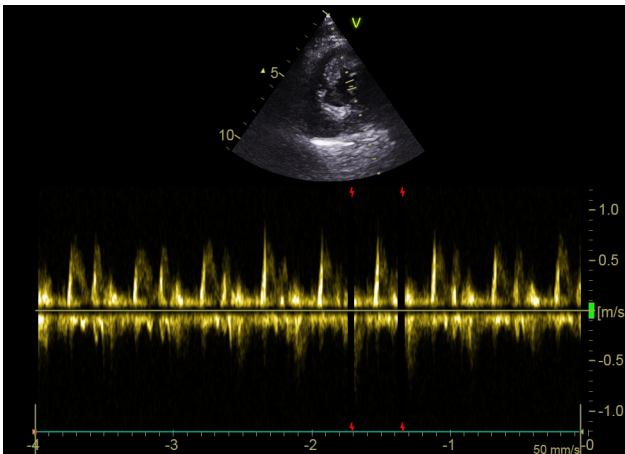
Transversal VE Apice



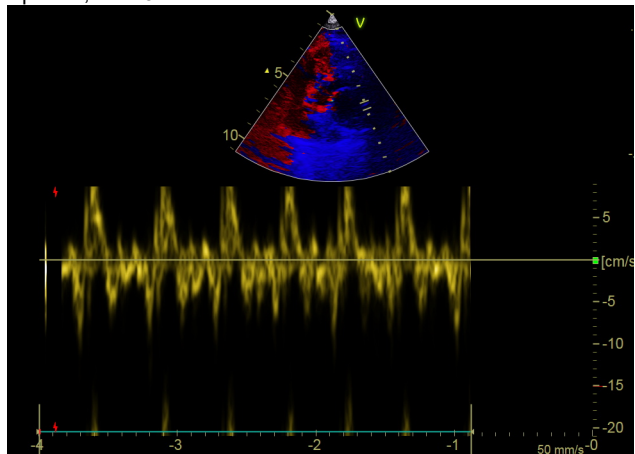
Transversal da Base



Apical 2, 4 ou 5 câmaras



Fluxo Mítal



Outros

*Por tratar-se de exame complementar, este laudo deve ser avaliado por um Médico Veterinário.