



Vet Cordis - Cardiologia Veterinária

Rodrigo Brum - Cardiologia Veterinária
Cardiologia - Ecodopplercardiografia - ECG de Repouso - Holter
ECG

Eletrocardiograma

Identificação

Identificação: 2020_01_15__10_36	Data: 15/01/2020 10:36:32	Peso: 0,0 kg
Paciente: Vicky	Idade: 6 meses	Sexo: Fêmea
Espécie: Canina	Raça: Golden Retriever	
Proprietário: Pedro Paulo	Solicitante: ---	

Parâmetros Observados

Eixo QRS: 87.58 °	Duração de P: 42 ms	Amplitude de R: 1.09 mV
Amplitude de P: 0.13 mV	Intervalo QTc: 211 ms	Duração de QRS: 62 ms
Intervalo PR: 96 ms		

Comentários

Auscultação cardíaca não revela sopro ou arritmias patológicas.
Auscultação pulmonar revela som claro pulmonar.
Pulso femoral presente em ambas as artérias, normocinéticos e correspondente aos batimentos cardíacos.
Eixo elétrico médio preservado dentro da normalidade.
Todos os parâmetros eletrocardiográficos encontram-se dentro dos seus respectivos valores fisiológicos normais.

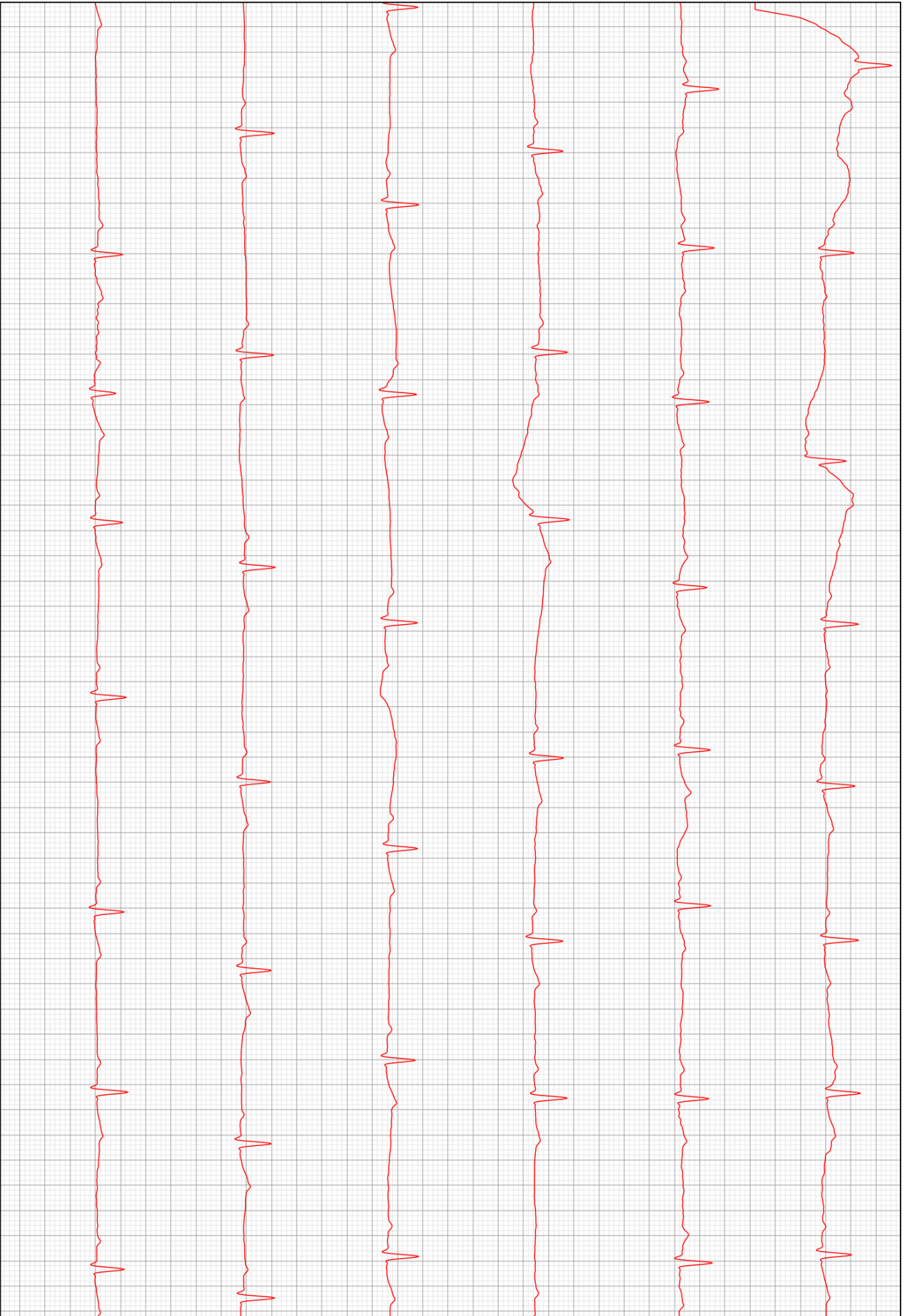
Conclusões

Ritmo Sinusal Normal
Achados clínicos e eletrocardiográficos não concluem pela presença de cardiopatias primárias.

Dr. Rodrigo Pereira Brum
Médico Veterinário
CRMV-RJ 10246

Rodrigo Pereira Brum
CRMV: RJ10246VP

Assinado eletronicamente por:



D2

