



# Vet Cordis - Cardiologia Veterinária

Rodrigo Brum - Cardiologia Veterinária  
Cardiologia - Ecodopplercardiografia - ECG de Repouso - Holter  
ECG

## Eletrocardiograma

### Identificação

Identificação: 2019_10_10__10_40	Data: 10/10/2019 10:40:34	Peso: 0,0 kg
Paciente: Bardot	Idade: 7 anos e 0 mês	Sexo: Fêmea
Espécie: Canina	Raça: Buldogue Campeiro	
Proprietário: Rachel	Solicitante: ---	

### Parâmetros Observados

Eixo QRS: 58.51 °	Duração de P: 50 ms	Amplitude de P: 0.17 mV
Intervalo QTc: 193 ms	Amplitude de R: 0.86 mV	Duração de QRS: 60 ms
Intervalo PR: 78 ms		

### Comentários

Ausculata cardíaca não revela sopro ou arritmias patológicas.  
Ausculata pulmona revela som claro e pulmonar.  
Pulso femoral presente em ambas artérias, normocinéticos e correspondents aos batimentos cardíacos.  
Eixo elétrico médio preervado dentro da normalidade.  
Todos os parâmetros eletrocardiográficos encontram-se dentro dos seus respectivos valores fisiológicos normais.

### Conclusões

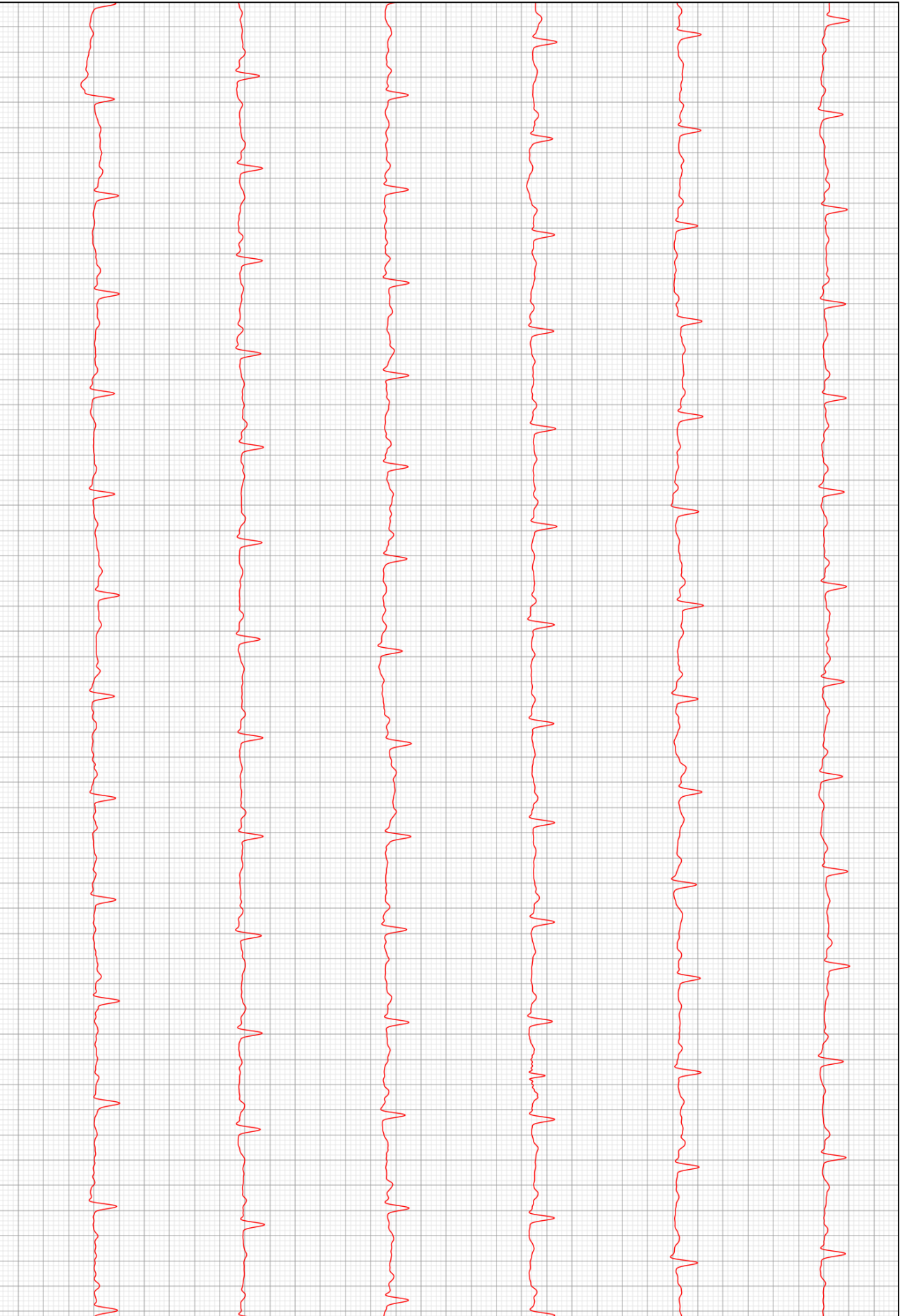
sinusal normal  
Achados clinicos e eletrocardiograficos não concluem pela presença de cardiopatias primárias.



Dr. Rodrigo Pereira Brum  
Médico Veterinário  
CRMV-RJ 10246

Rodrigo Pereira Brum  
CRMV: RJ10246VP

Assinado eletronicamente por:



D2

