



Vet Cordis - Cardiologia Veterinária

Rodrigo Brum - Cardiologia Veterinária
Cardiologia - Ecodopplercardiografia - ECG de Repouso - Holter
ECG

Eletrocardiograma

Identificação

Identificação: 2020_01_07__10_50	Data: 07/01/2020 10:50:16	Peso: 0,0 kg
Paciente: Bella	Idade: 11 meses	Sexo: Macho
Espécie: Canina	Raça: Yorkshire	
Proprietário: Sonia	Solicitante: ---	

Parâmetros Observados

Eixo QRS: 9.26 °	Amplitude de R: 0.51 mV	Intervalo QTc: 176 ms
Amplitude de P: 0.06 mV	Intervalo PR: 60 ms	Duração de P: 32 ms
Duração de QRS: 88 ms		

Comentários

Ausculta cardíaca não revela sopro ou arritmias patológicas.
Ausculta pulmonar revela som claro pulmonar.
Pulso femoral presente em ambas as artérias, normocinético e correspondente aos batimentos cardíacos
Eixo elétrico médio desviado à esquerda
Todos os parâmetros eletrocardiográficos encontram-se dentro dos seus respectivos valores fisiológicos normais.

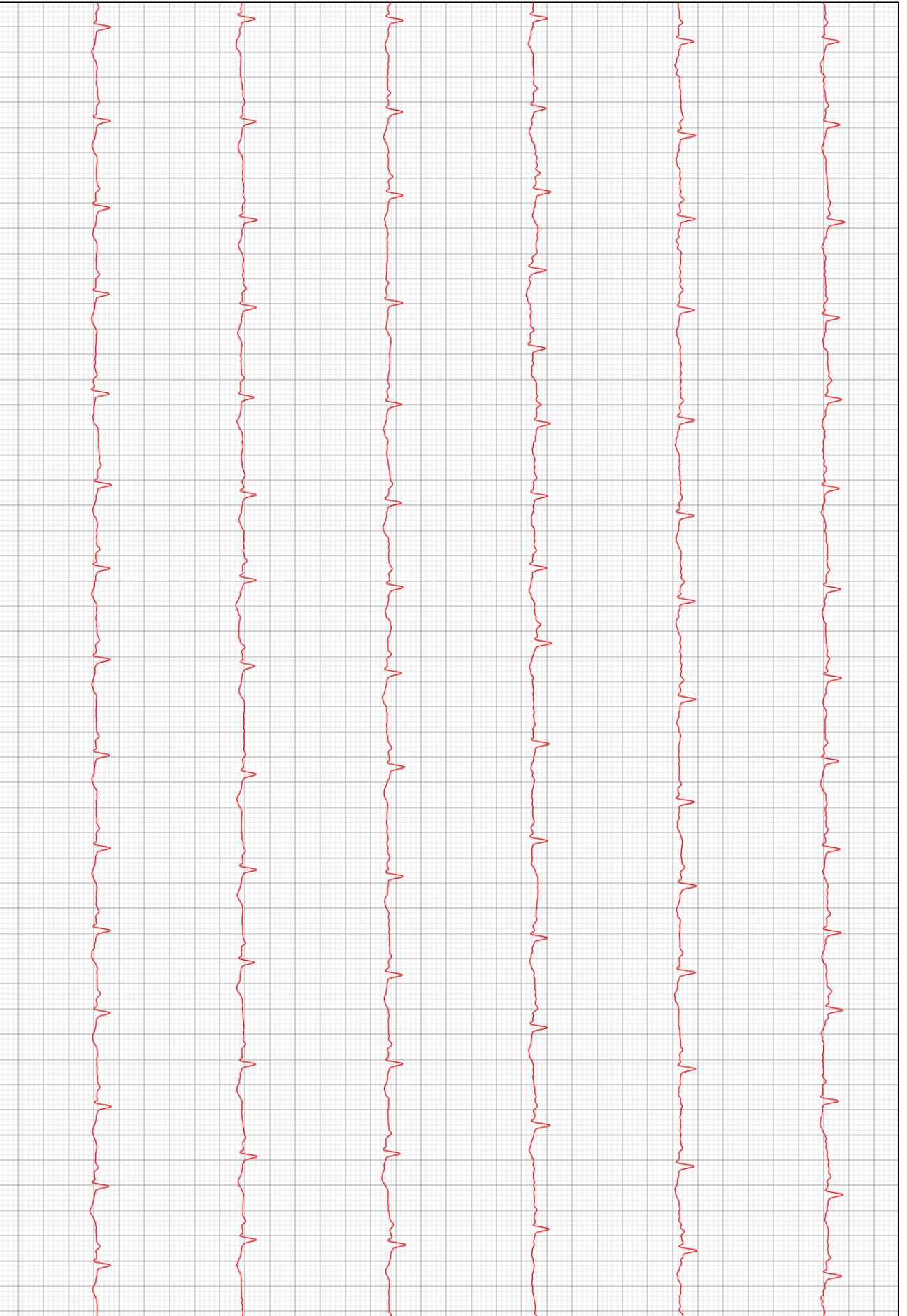
Conclusões

Sinusal normal.
Achados clínicos e eletrocardiográficos não concluem pela presença de cardiopatias primárias.

Dr. Rodrigo Pereira Brum
Médico Veterinário
CRMV-RJ 10246

Rodrigo Pereira Brum
CRMV: RJ10246VP

Assinado eletronicamente por:



D2

