



Vet Cordis - Cardiologia Veterinária

Rodrigo Brum - Cardiologia Veterinária
Cardiologia - Ecodopplercardiografia - ECG de Repouso - Holter
ECG

Eletrocardiograma

Identificação

Identificação: 2019_10_29__15_59	Data: 29/10/2019 15:59:52	Peso: 0,0 kg
Paciente: Luna	Idade: 11 meses	Sexo: Fêmea
Espécie: Canina	Raça: Buldogue Francês	
Proprietário: Layla	Solicitante: ---	

Parâmetros Observados

Eixo QRS: 74.43 °	Intervalo QTc: 195 ms	Amplitude de P: 0.09 mV
Duração de P: 38 ms	Duração de QRS: 52 ms	Intervalo PR: 62 ms
Amplitude de R: 0.97 mV		

Comentários

Ausculata cardíaca não revela sopro ou arritmias patológicas.
Ausculata pulmona revela som claro e pulmonar.
Pulso femoral presente em ambas artérias, normocinéticos e correspondents aos batimentos cardíacos.
Eixo elétrico médio preervado dentro da normalidade.
Todos os parâmetros eletrocardiográficos encontram-se dentro dos seus respectivos valores fisiológicos normais

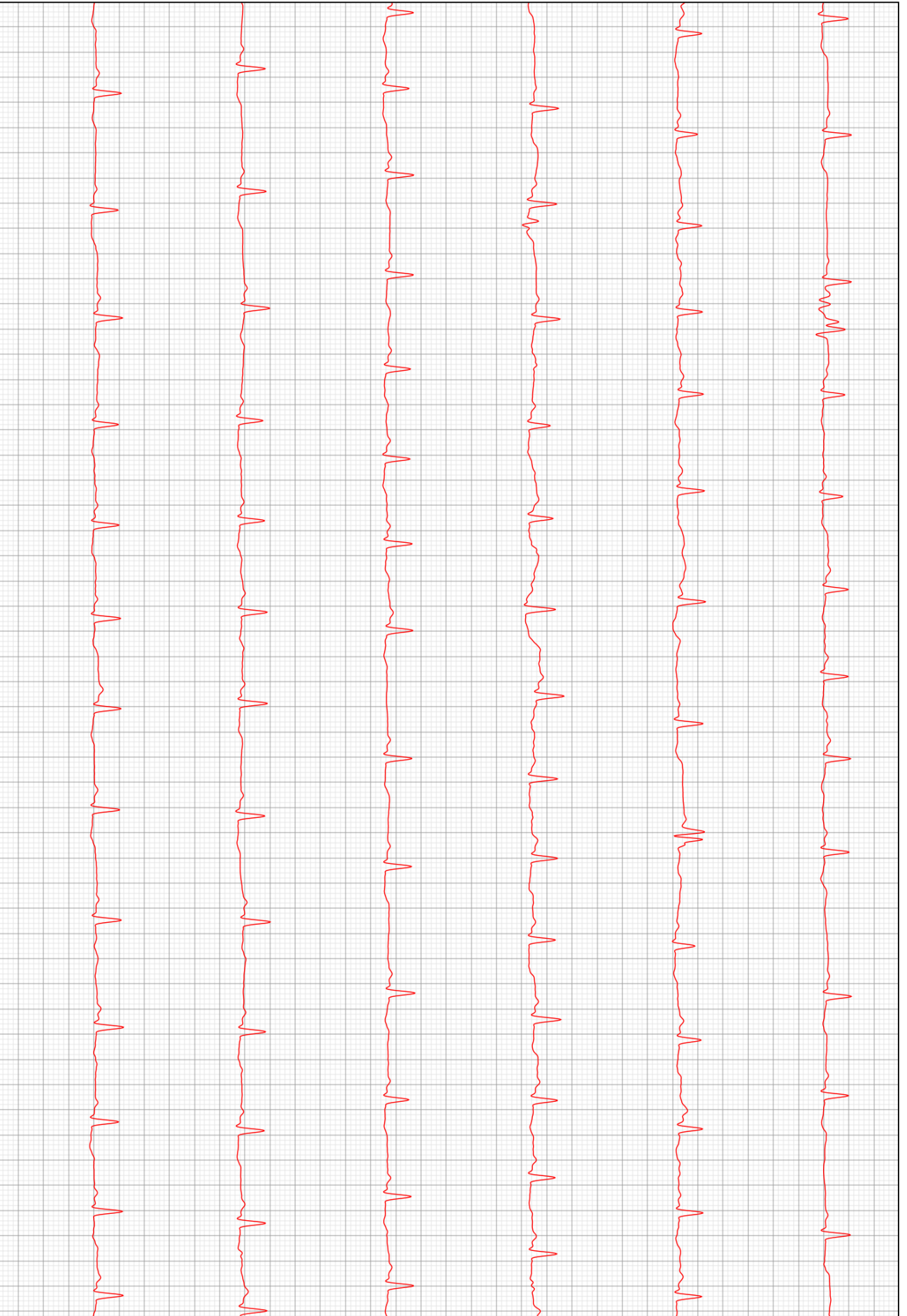
Conclusões

Arritmia sinusal normal
Achados clinicos e eletrocardiograficos não concluem pela presença de cardiopatias primárias

Dr. Rodrigo Pereira Brum
Médico Veterinário
CRMV-RJ 10246

Rodrigo Pereira Brum
CRMV: RJ10246VP

Assinado eletronicamente por:



D2

