



Vet Cordis - Cardiologia Veterinária

Rodrigo Brum - Cardiologia Veterinária
Cardiologia - Ecodopplercardiografia - ECG de Repouso - Holter
ECG

Eletrocardiograma

Identificação

Identificação: 2018_01_23__09_16	Data: 23/01/2018 09:16:00	Peso: ---
Paciente: Tequila	Idade: 6 anos e 0 mês	Sexo: Fêmea
Espécie: Canina	Raça: Golden Retriever	
Proprietário: Manuela	Solicitante: ---	

Parâmetros Observados

Eixo QRS: 85.25 °	Amplitude de P: 0.16 mV	Duração de P: 46 ms
Intervalo PR: 116 ms	Intervalo QTc: 194 ms	

Comentários

Ausculta cardíaca não revela sopro ou arritmias patológicas.
Ausculta pulmonar revela som claro pulmonar.
Pulso femoral presente em ambas as artérias, normocinético e correspondente aos batimentos cardíacos
Eixo elétrico médio preservado dentro da normalidade.
Todos os parâmetros eletrocardiográficos encontram-se dentro dos seus respectivos valores fisiológicos normais.

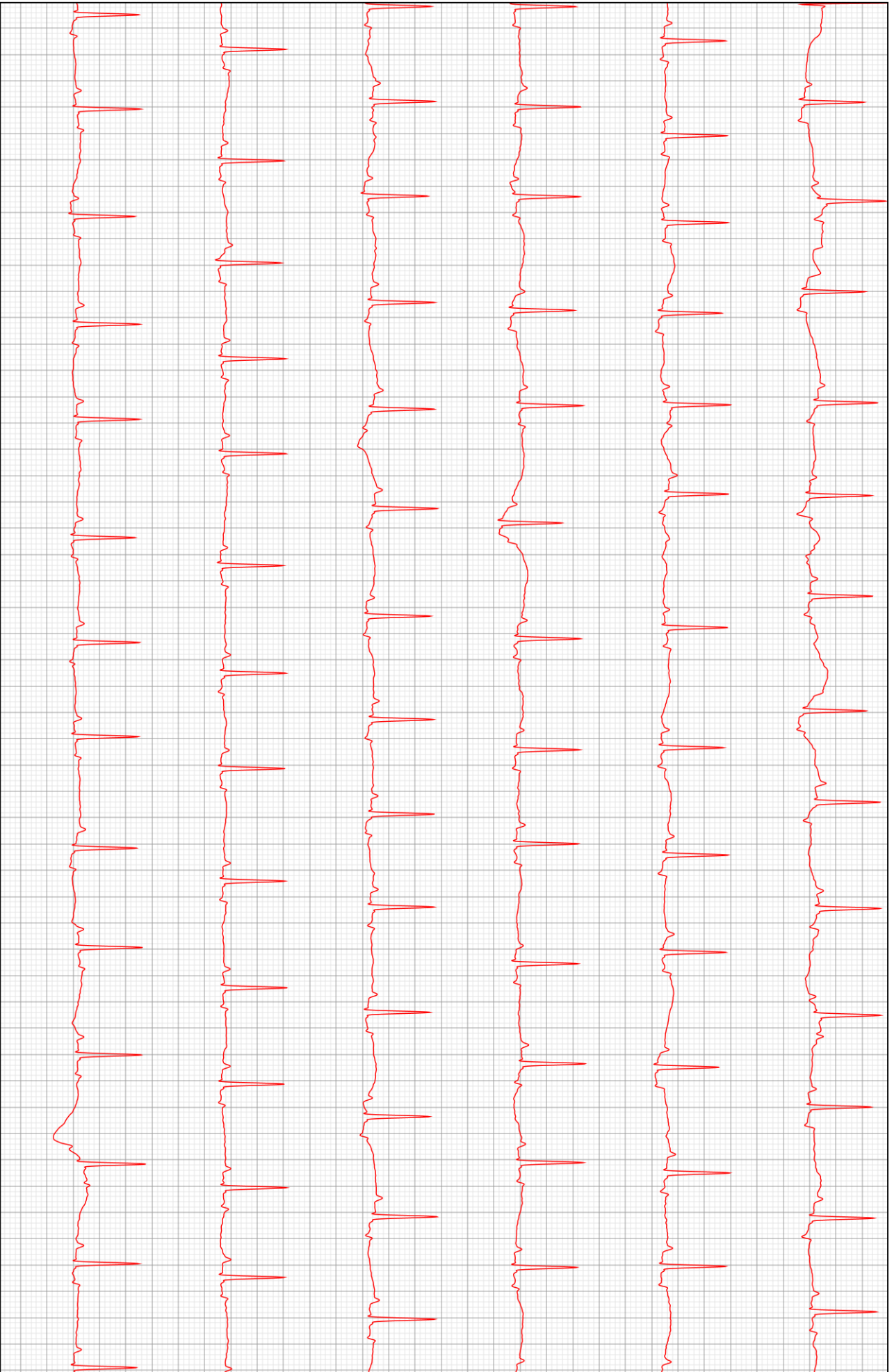
Conclusões

Sinusal normal
Achados clínicos e eletrocardiográficos não apontam para o diagnóstico de cardiopatias primárias.

Dr. Rodrigo Pereira Brum
Médico Veterinário
CRMV-RJ 10246

Rodrigo Pereira Brum
CRMV: RJ10246VP

Assinado eletronicamente por:



D2

