



Identificação:

Código do Exame: 19.10.09.VITORIO.ALINÉ

Nome: Vitório **Espécie:** Canina **Raça:** SRD **Idade:** 7a
Sexo: F **Peso:** - Kg **Pelagem:** Preta
Proprietário(a): Aline Machado **Telefone:** -
Solicitante: Dr(a) Rodrigo **Origem:** Animália

Parâmetros:

VDd	- cm
SIVd	0,7 cm
VEd	5,6 cm
PPVEd	0,8 cm
SIVs	1,5 cm
VEs	3,1 cm
PPVEs	1,5 cm
FE	74 %
FS	44 %
Ao	1,3 cm
AE	3,6 cm
Rel AE/AO	2,87
SSPE	- cm

Comentários:

CÂMARAS ESQUERDAS:

Ventrículo esquerdo apresenta-se com dimensões aumentadas e contratilidade segmentar preservada, apresentando parâmetros de função sistólica preservados e diastólica apresentando sinais de déficit de relaxamento.
Átrio esquerdo de dimensões severamente aumentadas.
Aorta ascendente de diâmetro normal.

CÂMARAS DIREITAS:

Ventrículo direito com dimensões normais, não evidencia alterações de contratilidade.
Átrio direito de dimensões aumentadas.

VALVAS:

Valva mitral morfológicamente espessada, com sinais de refluxo significativo ($V_{pico}= 4,58m/s$ $G_{pico}= 83,91mmHg$) ao estudo com Doppler.
Valva tricúspide morfológicamente espessada, com sinais de refluxo moderado ($V_{pico}= 3,78m/s$) ao estudo com Doppler.
Valva aórtica morfológicamente normal, sem sinais de refluxo ou estenose ao estudo com Doppler.
Valva pulmonar morfológicamente normal, com sinais de refluxo moderado ao estudo com Doppler.

CONTINUIDADES:

Continuidades mitro-aórtica e septo-aórtica conservadas.
Septo inter-ventricular conservado.
Septo inter-atrial conservado.

AVALIAÇÃO DA FUNÇÃO DIASTÓLICA:

Velocidade da onda E mitral: 1,37m /s, onda A: 0,73m /s;
Relação onda E/A: 1,87 (PSEUDONORMAL)
TRIV= ms

AVALIAÇÃO HEMODINÂMICA:

Velocidade máxima do fluxo pulmonar: 0,82m/s, gradiente: 2,72mmHg;
Velocidade máxima do fluxo aórtico: 0,94m/s, gradiente: 3,52mmHg.

PERICÁRDIO:

efusão

***Por tratar-se de exame complementar, este laudo deve ser avaliado por um Médico Veterinário.**

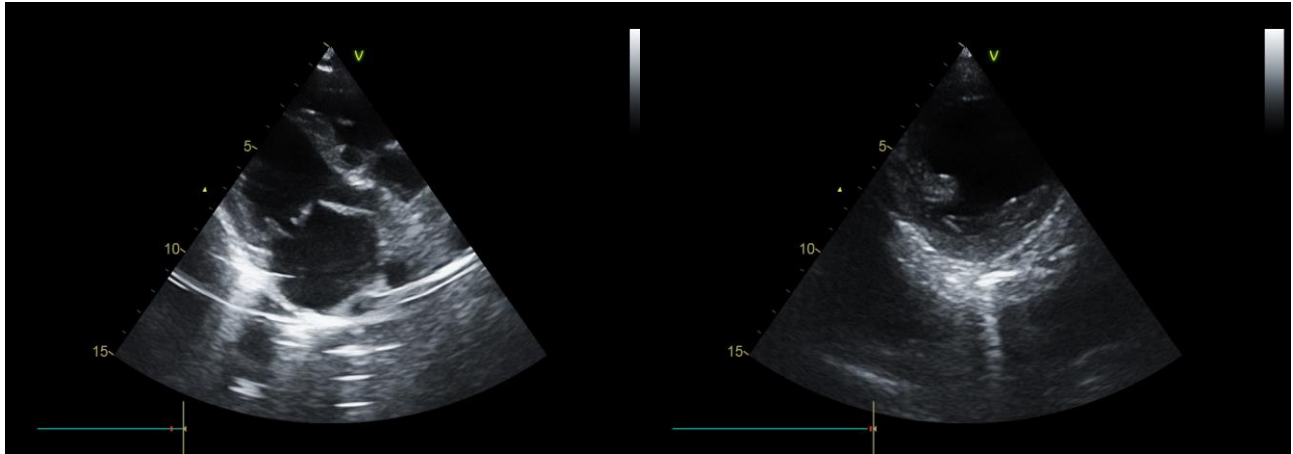


Conclusões:

Doença Valvar Mixomatosa Mitral e Tricúspide.
Regurgitação Mitral importante.
Regurgitação Tricúspide moderada.
Insuficiência Pulmonar moderada.
Déficit diastólico grau II.
Índices de probabilidade altos para Hipertensão Pulmonar.
Discreta efusão pericárdica.

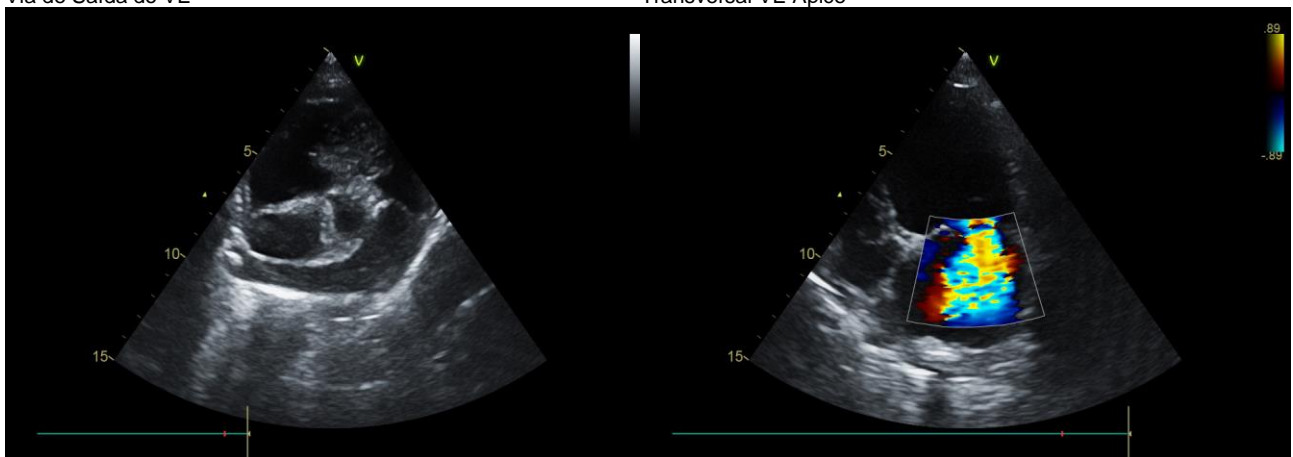

Dr. Rodrigo Pereira Brum
Médico Veterinário
CRMV-RJ 10246

***Por tratar-se de exame complementar, este laudo deve ser avaliado por um Médico Veterinário.**



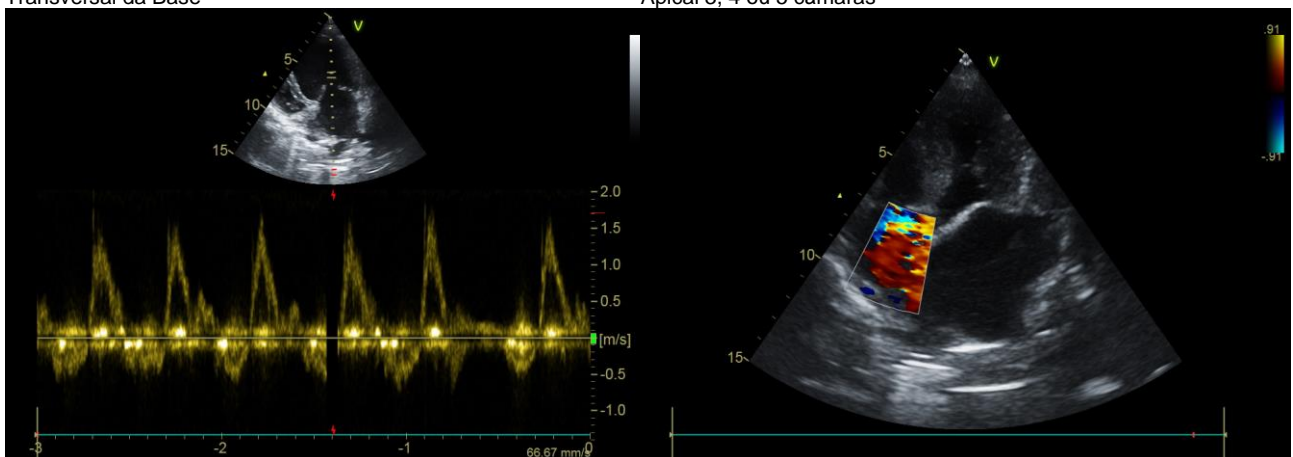
Via de Saída do VE

Transversal VE Ápice



Transversal da Base

Apical 3, 4 ou 5 câmaras



Fluxo Mitral

Outros

*Por tratar-se de exame complementar, este laudo deve ser avaliado por um Médico Veterinário.

Prezado cliente, o presente laudo e suas imagens encontram-se armazenadas em mídia digital sob o código: «Código_do_Exame»
Alternativamente, uma cópia deste laudo pode ser resgatada em www.vetcordis.com