



Vet Cordis - Cardiologia Veterinária

Rodrigo Brum - Cardiologia Veterinária
Cardiologia - Ecodopplercardiografia - ECG de Repouso - Holter
ECG

Eletrocardiograma

Identificação

Identificação: 2019_09_17__14_13	Data: 17/09/2019 14:13:14	Peso: 0,0 kg
Paciente: Vicky Billi Kyka	Idade: 2 anos e 0 mês	Sexo: Fêmea
Espécie: Canina	Raça: Poodle Médio	
Proprietário: Marcelo Moraes	Solicitante: ---	

Parâmetros Observados

Eixo QRS: 67.23 °	Duração de P: 38 ms	Intervalo QTc: 183 ms
Duração de QRS: 58 ms	Amplitude de P: 0.17 mV	Intervalo PR: 66 ms
Amplitude de R: 1.39 mV		

Comentários

Auscultação cardíaca não revela sopro ou arritmias patológicas.
Auscultação pulmonar revela som claro pulmonar.
Pulso femoral presente em ambas as artérias, normocinéticos e correspondentes aos batimentos cardíacos.
Eixo elétrico médio preservado dentro da normalidade.
Todos os parâmetros eletrocardiográficos encontram-se dentro dos seus respectivos valores fisiológicos normais.

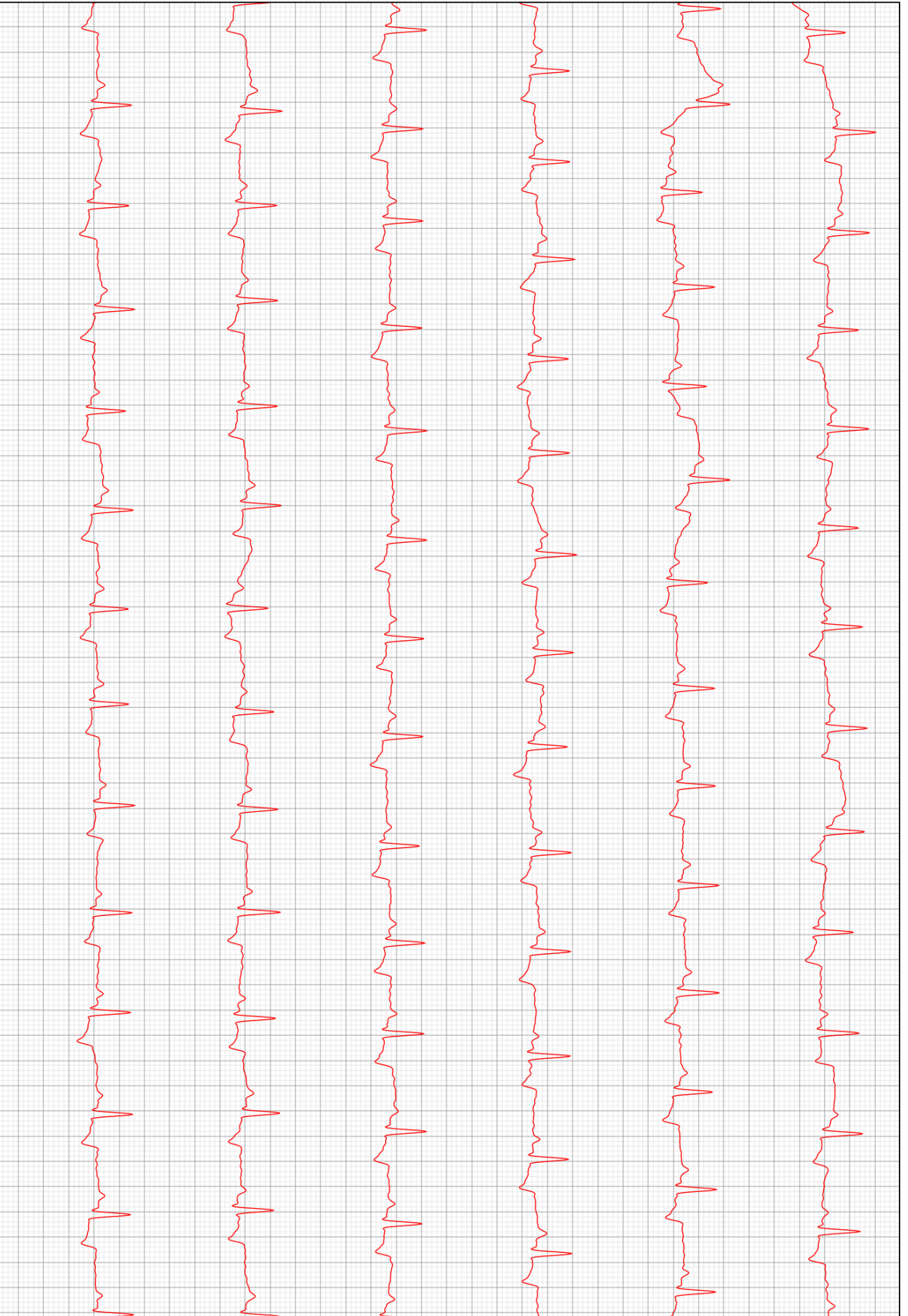
Conclusões

Ritmo Sinusal normal.
Achados clínicos e eletrocardiográficos não concluem pela presença de cardiopatias primárias.

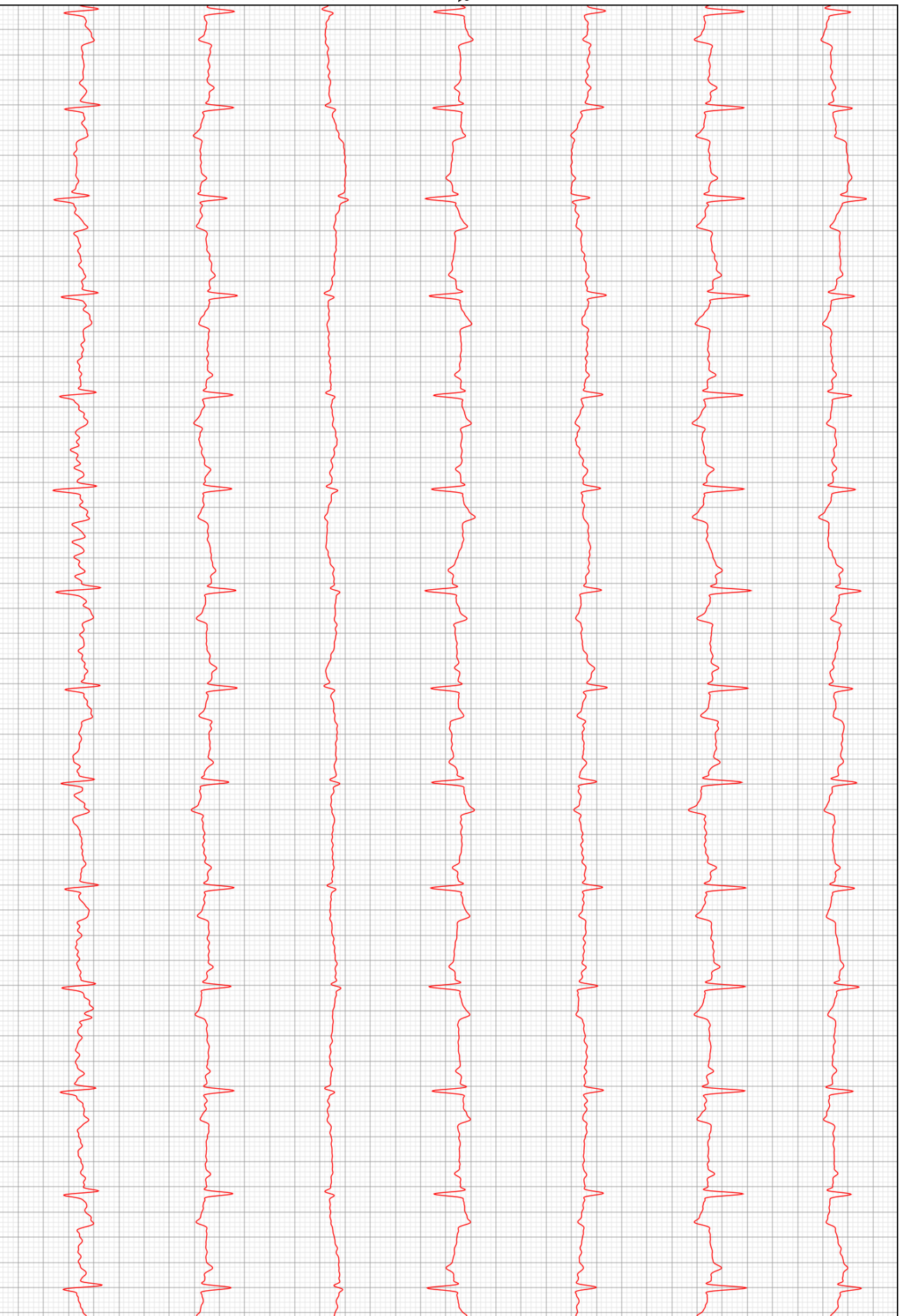

Dr. Rodrigo Pereira Brum
Médico Veterinário
CRMV-RJ 10246

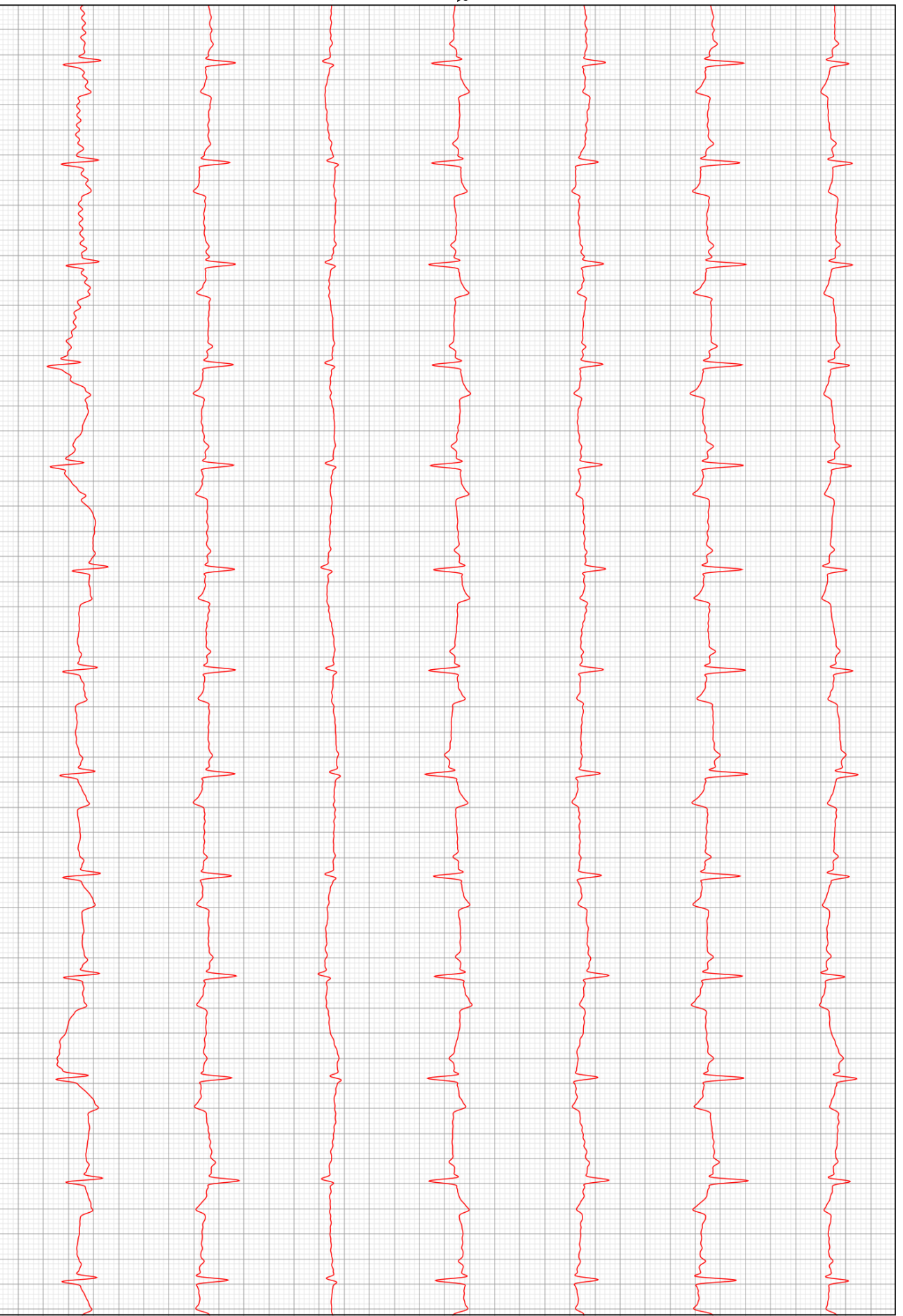
Rodrigo Pereira Brum
CRMV: RJ10246VP

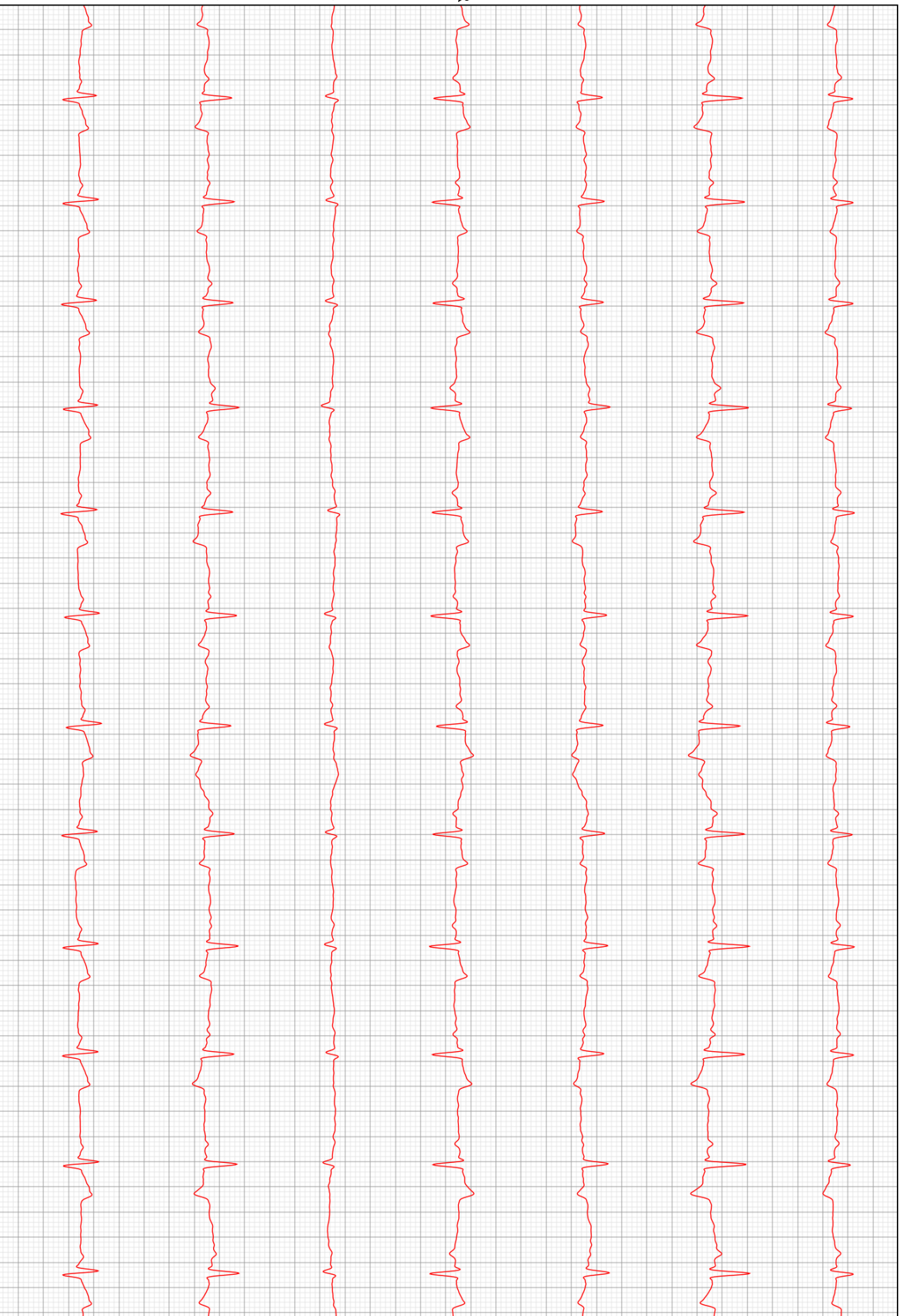
Assinado eletronicamente por:

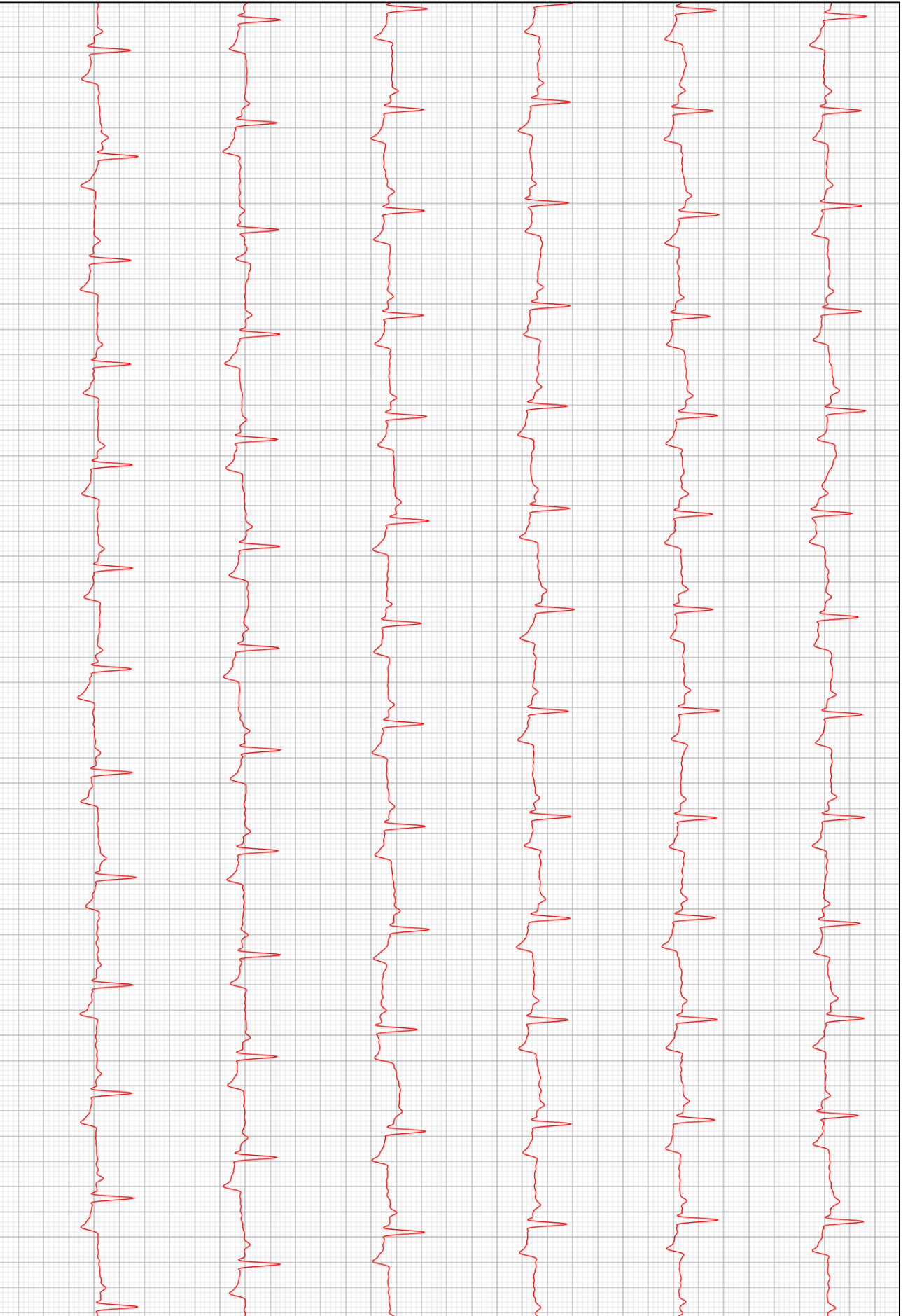


D2









D2

