



Identificação:

Código do Exame: 22.02.LUIZJOSE.CATIA

Nome: Luiz José **Espécie:** Canina **Raça:** Spitz Alemão **Idade:** 10A
Sexo: M **Peso:** Kg **Pelagem:** Creme
Proprietário(a): Catia Camaz **Telefone:**
Solicitante: Dr(a) Daniela **Origem:** Dom

Parâmetros:

VDd	cm	
SIVd	0,33 cm	
VEd	2,23 cm	
PPVEd	0,35 cm	
SIVs	0,48 cm	
VEs	1,28 cm	
PPVEs	0,74 cm	
FE	76 %	
FS	42 %	33 a 46 %
Ao	1,12 cm	
AE	1,39 cm	
Rel AE/AO	1,24	
SSPE	cm	

Comentários:

CÂMARAS ESQUERDAS:

Ventrículo esquerdo apresenta-se com dimensões normais e contratilidade segmentar preservada, apresentando parâmetros de função sistólica e diastólica preservados.

Átrio esquerdo de dimensões normais.

Aorta ascendente de diâmetro normal.

CÂMARAS DIREITAS:

Ventrículo direito com dimensões normais, não evidencia alterações de contratilidade.

Átrio direito de dimensões normais.

VALVAS:

Valva mitral morfolologicamente normal, sem sinais de refluxo significativo ao estudo com Doppler.

Valva tricúspide morfolologicamente normal, sem sinais de refluxo significativo ao estudo com Doppler.

Valva aórtica morfolologicamente normal, sem sinais de refluxo ou estenose ao estudo com Doppler.

Valva pulmonar morfolologicamente normal, com sinais de escape pulmonar ao estudo com Doppler.

CONTINUIDADES:

Continuidades mitro-aórtica e septo-aórtica conservadas.

Septo interventricular conservado.

Septo interatrial conservado.

AVALIAÇÃO DA FUNÇÃO DIASTÓLICA:

Fluxo Transmitral: Vel. onda E mitral: 46,7 cm/s, onda A: 53,4 cm/s;

Relação onda E/A: 1,00.

TRIV= 80 ms.

Doppler Tecidual Septal: e' 3,68 cm/s; a' 4,03 cm/s.

PERICÁRDIO:

Pericárdio normal




Conclusões:

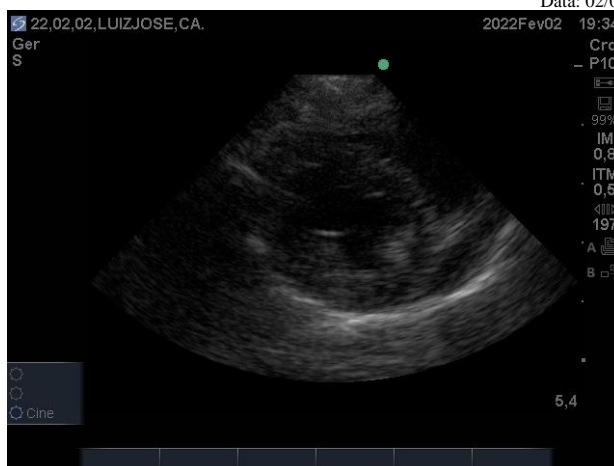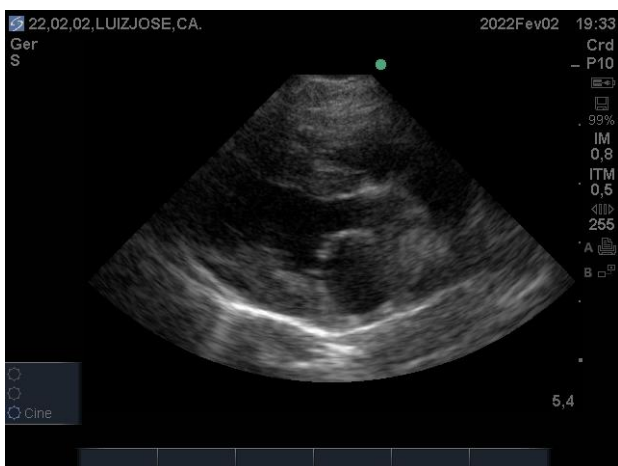Escape Pulmonar, sem repercussões hemodinâmicas.

Dra. Jeane Abby, MV
CRMV-RJ: 10.019

***Por tratar-se de exame complementar, este laudo deve ser avaliado por um Médico Veterinário.**

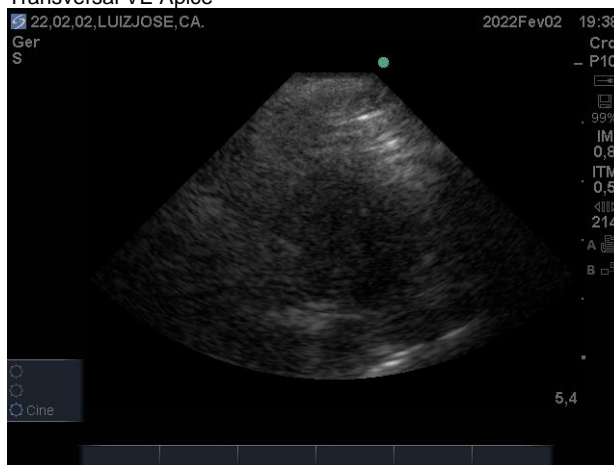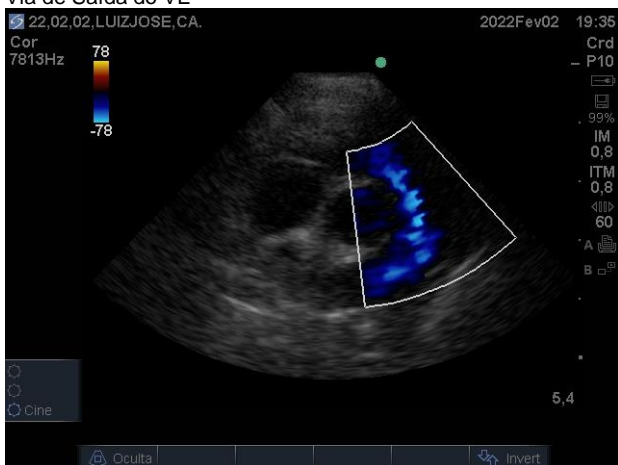Prezado cliente, o presente laudo e suas imagens encontram-se armazenadas em mídia digital sob o código: 22.02.LUIZJOSE.CATIA
Alternativamente, uma cópia deste laudo pode ser resgatada em www.vetcordis.com

 www.vetcordis.com -  vetcordis@vetcordis.com -  Celular: (0XX21) 99652-3141



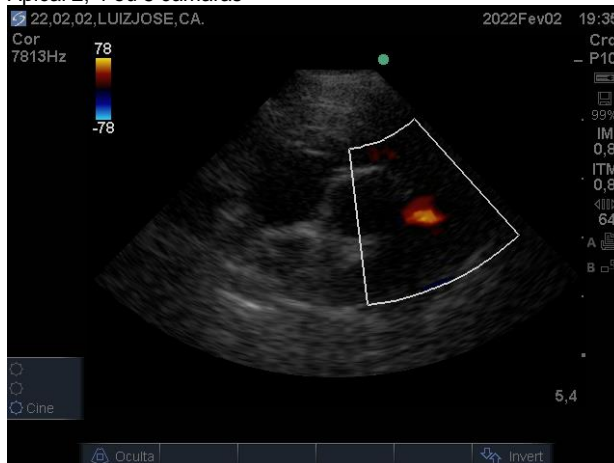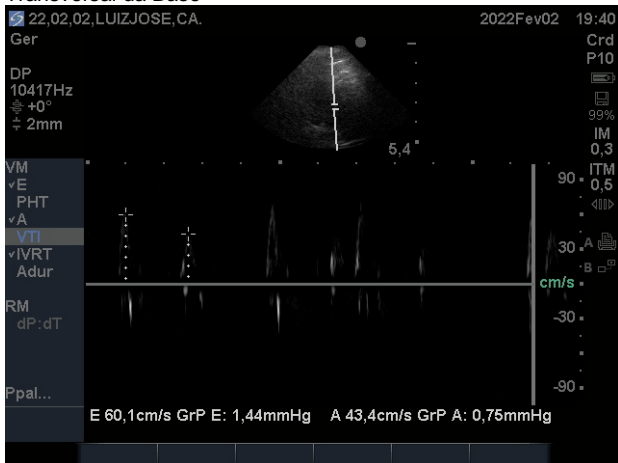
Via de Saída do VE

Transversal VE Ápice



Transversal da Base

Apical 2, 4 ou 5 câmaras



Fluxo Mitral

Escape Pulmonar

***Por tratar-se de exame complementar, este laudo deve ser avaliado por um Médico Veterinário.**

Prezado cliente, o presente laudo e suas imagens encontram-se armazenadas em mídia digital sob o código: 22.02.02.LUIZJOSE.CATIA
Alternativamente, uma cópia deste laudo pode ser resgatada em www.vetcordis.com