



Identificação:

Código do Exame: 21.04.27.LARA.NICE

Nome: Lara **Espécie:** Canina **Raça:** SRD **Idade:** 11a
Sexo: F **Peso:** 15 Kg **Pelagem:** Dourada
Proprietário(a): Nice Braga **Telefone:** -
Solicitante: Dr(a) Beatriz **Origem:** Animalia

Parâmetros:

VDd	- cm
SIVd	0,88 cm
VEd	4,43 cm
PPVEd	1,07 cm
SIVs	1,45 cm
VEs	2,42 cm
PPVEs	1,37 cm
FE	76 %
FS	45 %
Ao	1,45 cm
AE	3,48 cm
Rel AE/AO	2,40
SSPE	- cm

Comentários:

CÂMARAS ESQUERDAS:

Ventrículo esquerdo apresenta-se com dimensões aumentadas e contratilidade segmentar preservada, apresentando parâmetros de função sistólica e diastólica preservados.

Átrio esquerdo de dimensões aumentadas.

Aorta ascendente de diâmetro normal.

CÂMARAS DIREITAS:

Ventrículo direito com dimensões normais, não evidencia alterações de contratilidade.

Átrio direito de dimensões normais.

VALVAS:

Valva mitral morfolologicamente espessada, com sinais de refluxo significativo ($V_{pico}= 4,99m/s$ $G_{pico}= 99,53mmHg$) ao estudo com Doppler.

Valva tricúspide morfolologicamente espessada, com sinais de refluxo moderado ($V_{pico}= 3,50m/s$) ao estudo com Doppler.

Valva aórtica morfolologicamente normal, sem sinais de refluxo ou estenose ao estudo com Doppler.

Valva pulmonar morfolologicamente normal, sem sinais de refluxo ou estenose ao estudo com Doppler.

CONTINUIDADES:

Continuidades mitro-aórtica e septo-aórtica conservadas.

Septo inter-ventricular conservado.

Septo inter-atrial conservado.

AVALIAÇÃO DA FUNÇÃO DIASTÓLICA:

Velocidade da onda E mitral: 1,44m/s, onda A: 0,79m/s;

Relação onda E/A: 1,82

TRIV= 34ms

AVALIAÇÃO HEMODINÂMICA:

Velocidade máxima do fluxo pulmonar: 0,77m/s, gradiente: 2,39mmHg;

Velocidade máxima do fluxo aórtico: 0,82m/s, gradiente: 2,72mmHg.

PERICÁRDIO:

Pericárdio normal.

***Por tratar-se de exame complementar, este laudo deve ser avaliado por um Médico Veterinário.**



Conclusões:

Doença Valvar Mixomatosa Mitral e Tricúspide.

Regurgitação Mitral importante.

Regurgitação Tricúspide moderado.

Índices de pressão de enchimento ventricular esquerdo elevados, indicando processo congestivo.

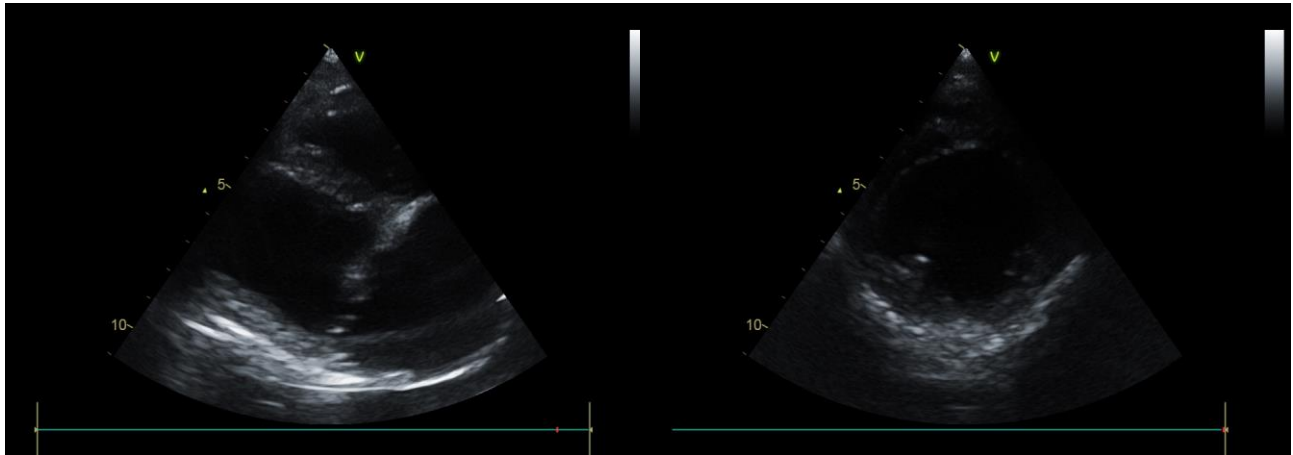
Índices de probabilidade intermediários para Hipertensão Pulmonar.

Índice de distensibilidade de Ramo Direito de Artéria Pulmonar em 28%.

Aumento do volume diastólico de VE (VE_{dn}= 2,00).

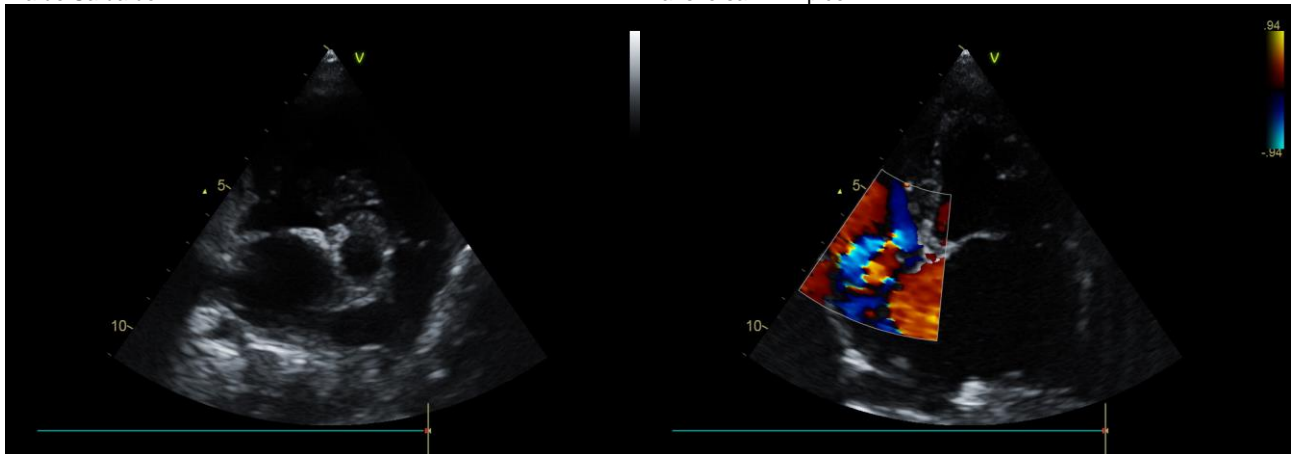

Dr. Rodrigo Pereira Brum
Médico Veterinário
CRMV-RJ 10246

***Por tratar-se de exame complementar, este laudo deve ser avaliado por um Médico Veterinário.**



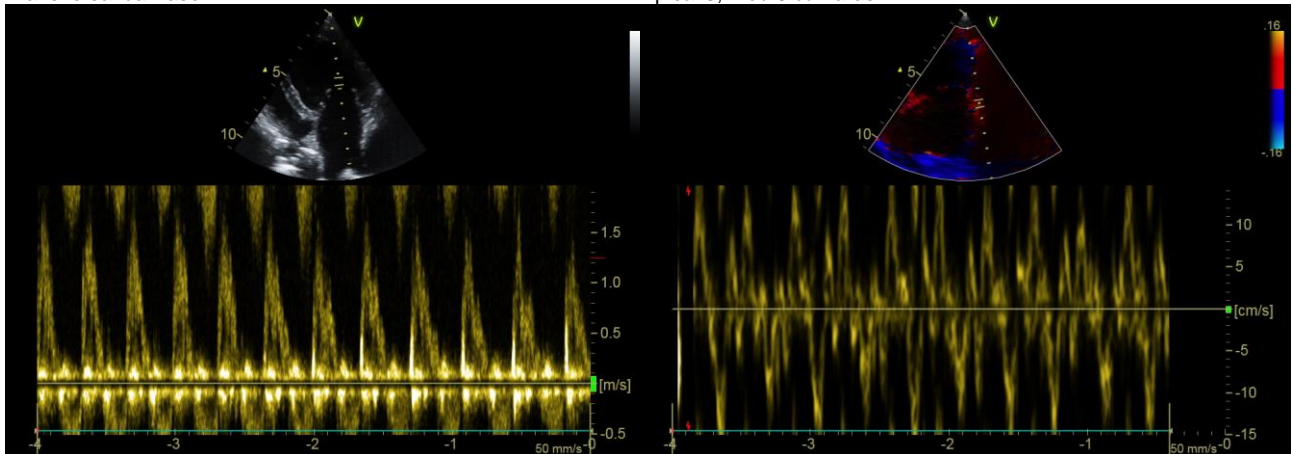
Via de Saída do VE

Transversal VE Ápice



Transversal da Base

Apical 3, 4 ou 5 câmaras



Fluxo Mitral

Outros

*Por tratar-se de exame complementar, este laudo deve ser avaliado por um Médico Veterinário.

Prezado cliente, o presente laudo e suas imagens encontram-se armazenadas em mídia digital sob o código: «Código_do_Exame»
Alternativamente, uma cópia deste laudo pode ser resgatada em www.vetcordis.com