



# Vet Cordis - Cardiologia Veterinária

Rodrigo Brum - Cardiologia Veterinária  
Cardiologia - Ecodopplercardiografia - ECG de Repouso - Holter  
ECG

## Eletrocardiograma

### Identificação

Identificação: 2019_11_13__13_09	Data: 13/11/2019 13:09:42	Peso: 0,0 kg
Paciente: Crystal	Idade: 12 anos e 0 mês	Sexo: Fêmea
Espécie: Canina	Raça: Cocker Spaniel Inglês	
Proprietário: Ary	Solicitante: ---	

### Parâmetros Observados

Eixo QRS: 53.27 °	Amplitude de R: 1.2 mV	Duração de P: 44 ms
Amplitude de P: 0.16 mV	Intervalo PR: 88 ms	Intervalo QTc: 203 ms
Duração de QRS: 54 ms		

### Comentários

Ausculata cardíaca não revela sopro ou arritmias patológicas.  
Ausculata pulmona revela som claro e pulmonar.  
Pulso femoral presente em ambas artérias, normocinéticos e correspondentes aos batimentos cardíacos.  
Eixo elétrico médio preervado dentro da normalidade.  
Todos os parâmetros eletrocardiográficos encontram-se dentro dos seus respectivos valores fisiológicos normais.

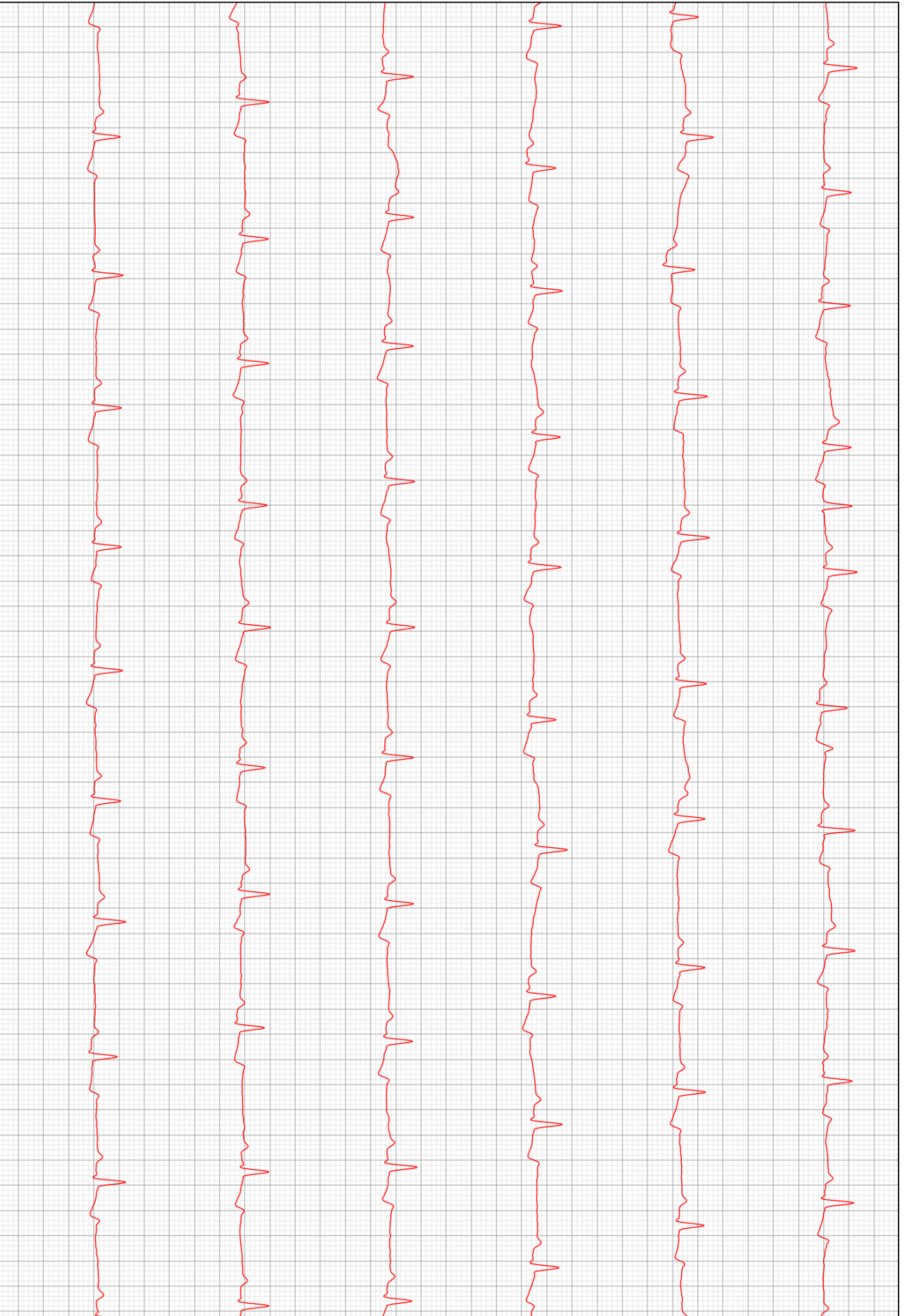
### Conclusões

Arritmia sinusal normal  
Achados clinicos e eletrocardiograficos não concluem pela presença de cardiopatias primárias.

Dr. Rodrigo Pereira Brum  
Médico Veterinário  
CRMV-RJ 10246

Rodrigo Pereira Brum  
CRMV: RJ10246VP

Assinado eletronicamente por:



D2

