



Vet Cordis - Cardiologia Veterinária

Rodrigo Brum - Cardiologia Veterinária
Cardiologia - Ecodopplercardiografia - ECG de Repouso - Holter
ECG

Eletrocardiograma

Identificação

Identificação: 2020_02_27__09_30	Data: 27/02/2020 09:30:24	Peso: 0,0 kg
Paciente: Bart	Idade: 6 anos e 0 mês	Sexo: Fêmea
Espécie: Canina	Raça: Galgo Espanhol	
Proprietário: Luciana Passos	Solicitante: ---	

Parâmetros Observados

Eixo QRS: -13.09 °	Duração de P: 42 ms	Duração de QRS: 68 ms
Amplitude de P: 0.33 mV	Amplitude de R: -0.7 mV	Intervalo PR: 80 ms
Intervalo QTc: 205 ms		

Comentários

Ausculta cardíaca revela sopro sistólico grau II/VI audível em foco mitral.
Ausculta pulmonar revela som claro pulmonar.
Pulso femoral presente em ambas as artérias, normocinéticos e correspondente aos batimentos cardíacos.
Eixo elétrico médio desviado á esquerda.
Todos os parâmetros eletrocardiográficos encontram-se dentro dos seus respectivos valores fisiológicos normais.

Conclusões

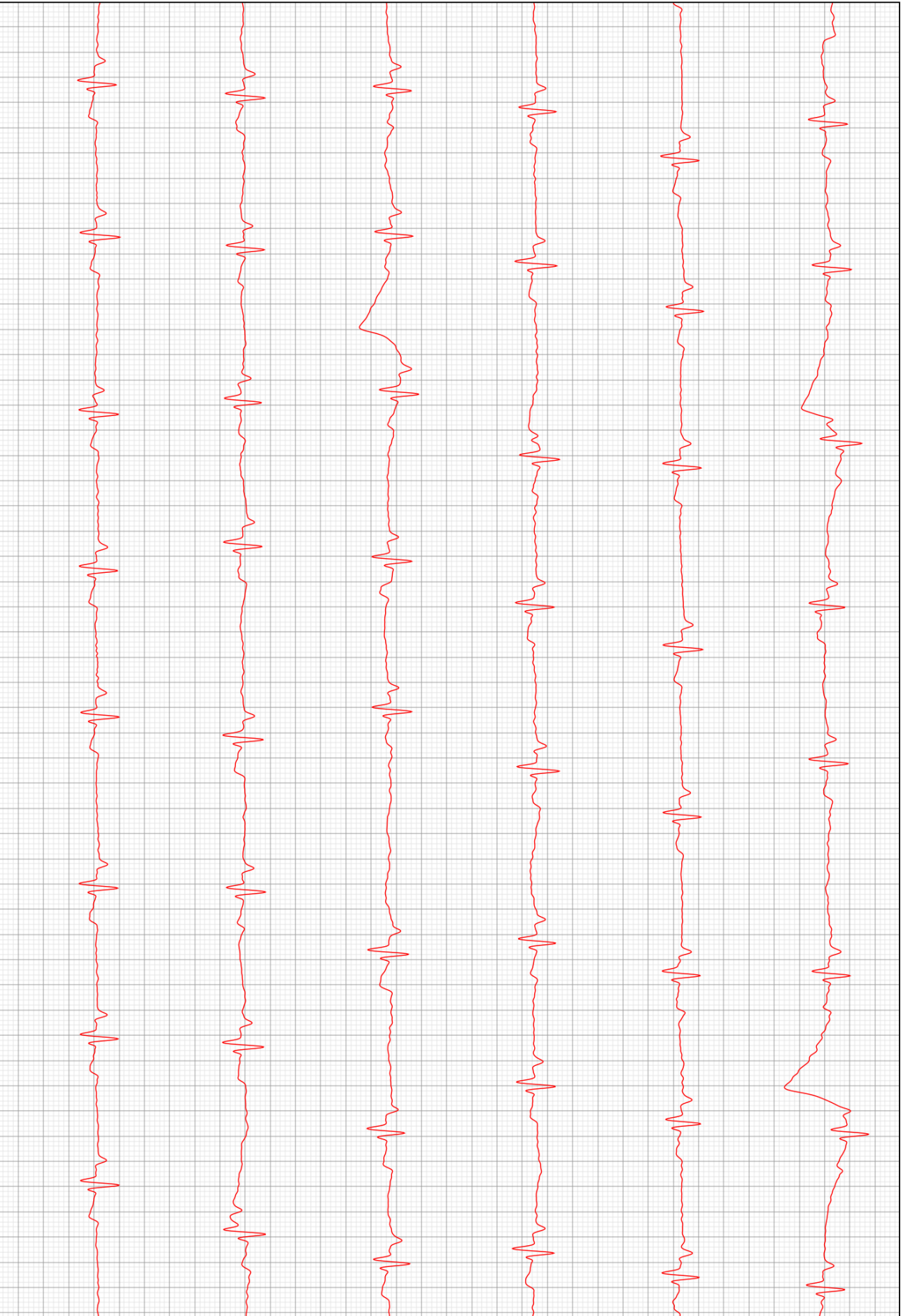
Arritmia Sinusal Normal.
Achados clínicos e eletrocardiográficos apontam para o diagnóstico de insuficiência valvar.
Sugiro, a critério clínico, a realização de ecodopplercardiograma para maiores informações diagnósticas.



Dr. Rodrigo Pereira Brum
Médico Veterinário
CRMV-RJ 10246

Rodrigo Pereira Brum
CRMV: RJ10246VP

Assinado eletronicamente por:



D2

