



Vet Cordis - Cardiologia Veterinária

Rodrigo Brum - Cardiologia Veterinária
Cardiologia - Ecodopplercardiografia - ECG de Repouso - Holter
ECG

Eletrocardiograma

Identificação

Identificação: 2020_01_07__17_33	Data: 07/01/2020 17:33:27	Peso: 0,0 kg
Paciente: Dudu	Idade: 12 anos e 0 mês	Sexo: Fêmea
Espécie: Canina	Raça: Poodle Médio	
Proprietário: Alexandre	Solicitante: ---	

Parâmetros Observados

Eixo QRS: 58.91 °	Duração de P: 46 ms	Intervalo QTc: 186 ms
Amplitude de P: 0.29 mV	Duração de QRS: 84 ms	Intervalo PR: 58 ms
Amplitude de R: 2.2 mV		

Comentários

Auscultação cardíaca não revela sopro ou arritmias patológicas.
Auscultação pulmonar revela som claro pulmonar.
Pulso femoral presente em ambas as artérias, normocinéticos e correspondente aos batimentos cardíacos.
Eixo elétrico médio preservado dentro da normalidade.
Todos os parâmetros eletrocardiográficos encontram-se dentro dos seus respectivos valores fisiológicos normais.

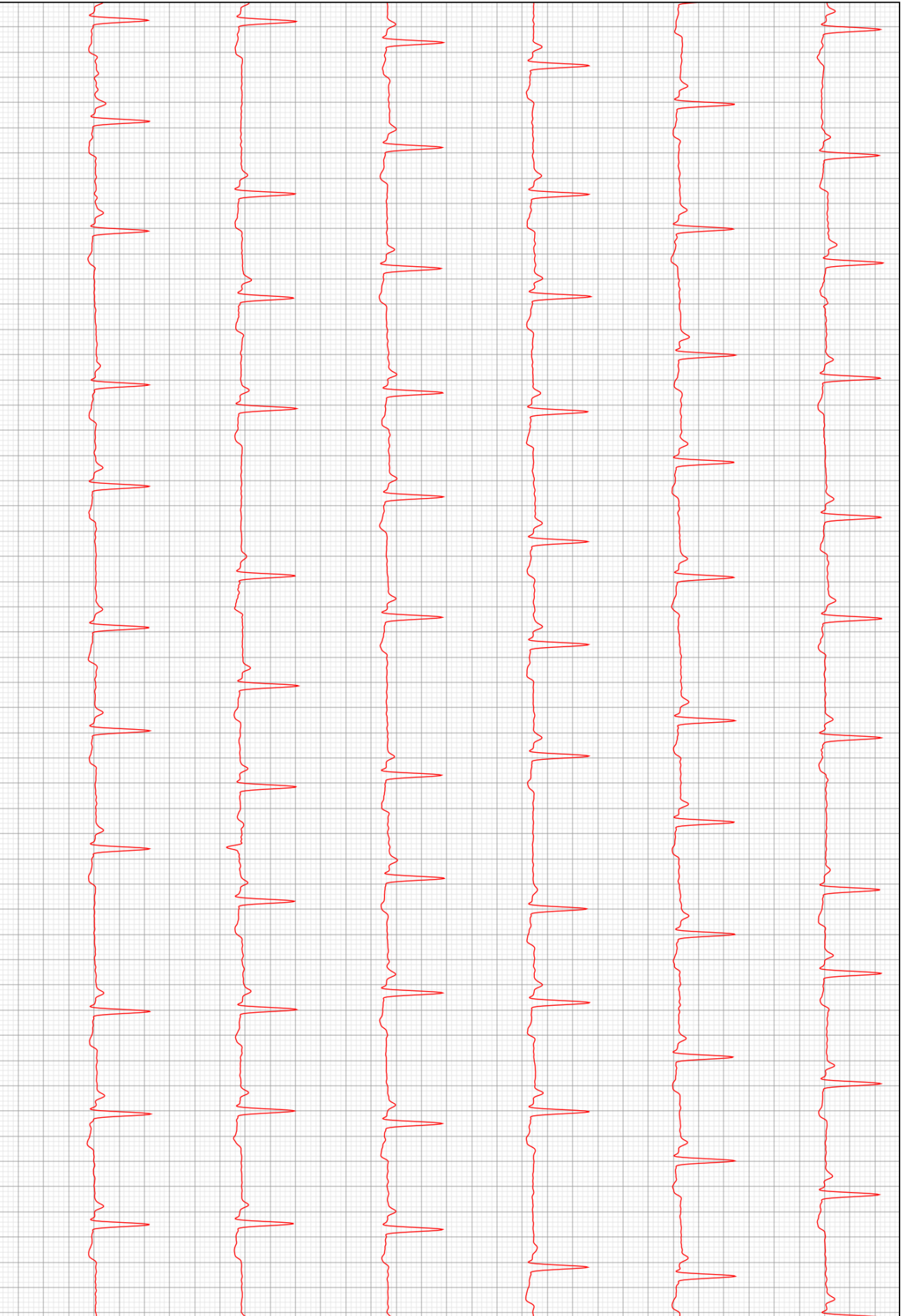
Conclusões

Arritmia sinusal normal.
Achados clínicos e eletrocardiográficos apontam para o diagnóstico de insuficiência valvar.

Dr. Rodrigo Pereira Brum
Médico Veterinário
CRMV-RJ 10246

Rodrigo Pereira Brum
CRMV: RJ10246VP

Assinado eletronicamente por:



D2

