



# Vet Cordis - Cardiologia Veterinária

Rodrigo Brum - Cardiologia Veterinária  
Cardiologia - Ecodopplercardiografia - ECG de Repouso - Holter  
ECG

## Eletrocardiograma

### Identificação

Identificação: 2019_11_29__15_18	Data: 29/11/2019 15:18:26	Peso: 0,0 kg
Paciente: Chanel	Idade: 5 meses	Sexo: Fêmea
Espécie: Canina	Raça: Spitz Alemão	
Proprietário: Bruna Teles	Solicitante: ---	

### Parâmetros Observados

Eixo QRS: 37.93 °	Duração de P: 38 ms	Intervalo PR: 66 ms
Duração de QRS: 48 ms	Amplitude de P: 0.16 mV	Amplitude de R: 0.72 mV
Intervalo QTc: 189 ms		

### Comentários

Ausculata cardíaca não revela sopro ou arritmias patológicas.  
Ausculata pulmona revela som claro e pulmonar.  
Pulso femoral presente em ambas artérias, normocinéticos e correspondents aos batimentos cardíacos.  
Eixo elétrico médio desviado à esquerda  
Todos os parâmetros eletrocardiográficos encontram-se dentro dos seus respectivos valores fisiológicos normais.

### Conclusões

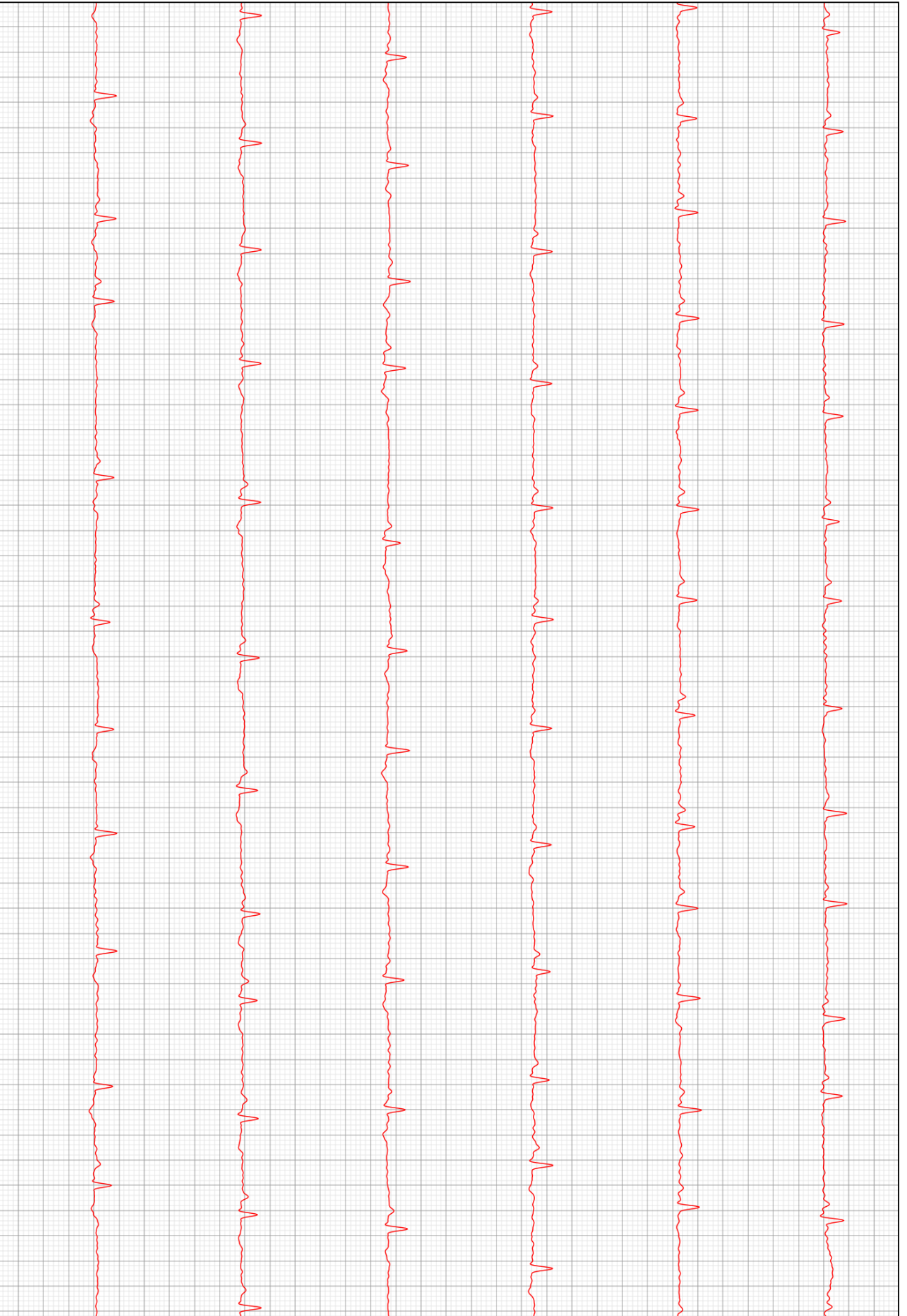
Sinusal normal  
Achados clinicos e eletrocardiograficos não concluem pela presença de cardiopatias primárias.



Dr. Rodrigo Pereira Brum  
Médico Veterinário  
CRMV-RJ 10246

Rodrigo Pereira Brum  
CRMV: RJ10246VP

Assinado eletronicamente por:



D2

