



# Vet Cordis - Cardiologia Veterinária

Rodrigo Brum - Cardiologia Veterinária  
Cardiologia - Ecodopplercardiografia - ECG de Repouso - Holter  
ECG

## Eletrocardiograma

### Identificação

Identificação: 2019_04_19__08_33	Data: 19/04/2019 08:33:35	Peso: 0,0 kg
Paciente: Theo	Idade: 1 ano e 3 meses	Sexo: Macho
Espécie: Canina	Raça: Shih Tzu	
Proprietário: Julia Almeida	Solicitante: ---	

### Parâmetros Observados

Eixo QRS: 32.59 °	Duração de QRS: 62 ms	Intervalo PR: 62 ms
Intervalo QTc: 199 ms	Amplitude de R: 0.66 mV	Amplitude de P: 0.18 mV
Duração de P: 42 ms		

### Comentários

Ausculata cardíaca não revela sopro ou arritmias patológicas.  
Ausculata pulmonar revela som claro pulmonar.  
Pulso femoral presente em ambas as artérias, normocinético e correspondente aos batimentos cardíacos  
Eixo elétrico médio preservado dentro da normalidade.  
Todos os parâmetros eletrocardiográficos encontram-se dentro dos seus respectivos valores fisiológicos normais.

### Conclusões

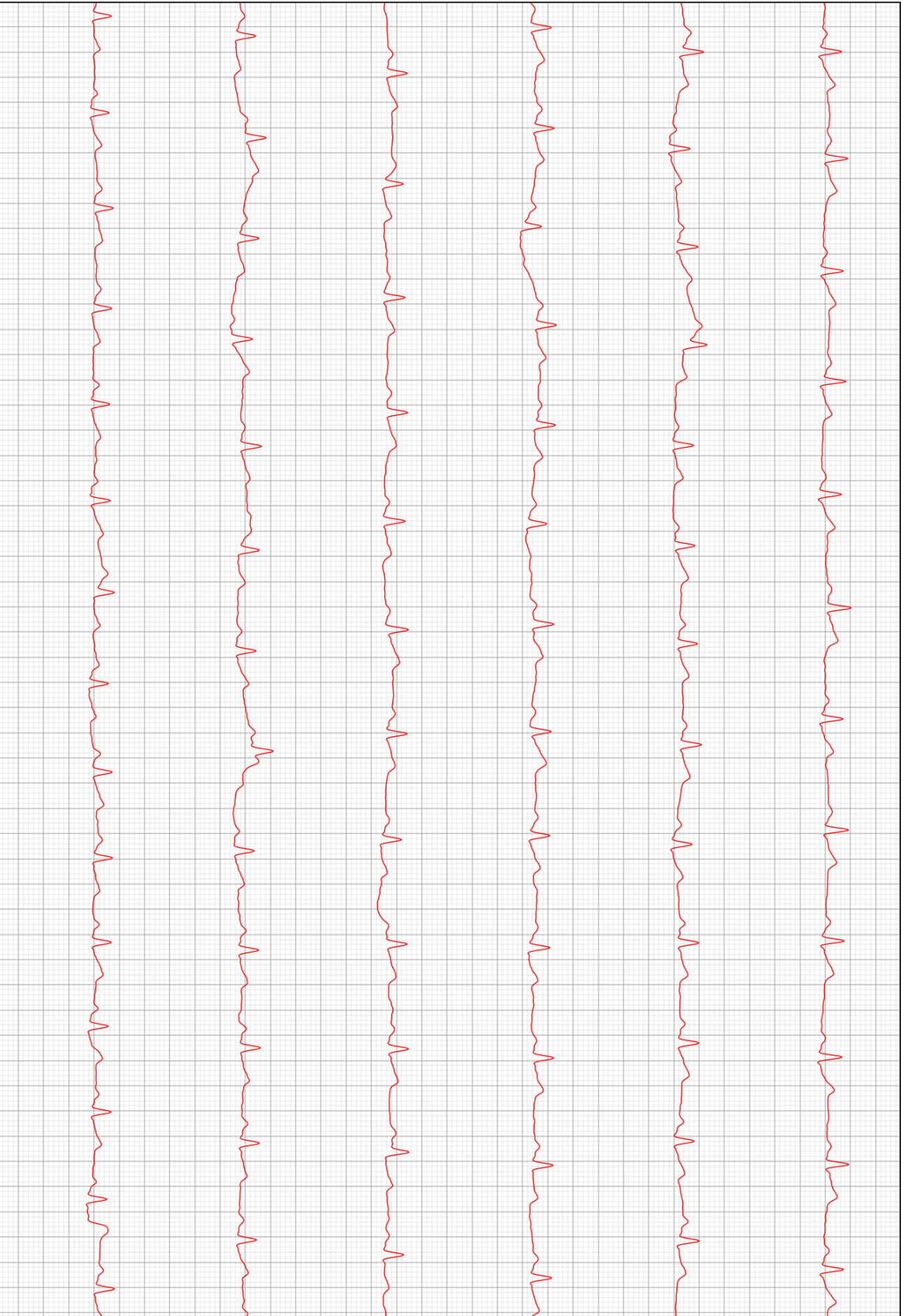
Sinusal normal  
Achados clínicos e eletrocardiográficos não apontam para o diagnóstico de cardiopatias primárias.



Dr. Rodrigo Pereira Brum  
Médico Veterinário  
CRMV-RJ 10246

Rodrigo Pereira Brum  
CRMV: RJ10246VP

Assinado eletronicamente por:



D2

