



# Vet Cordis - Cardiologia Veterinária

Rodrigo Brum - Cardiologia Veterinária  
Cardiologia - Ecodopplercardiografia - ECG de Repouso - Holter  
ECG

## Eletrocardiograma

### Identificação

Identificação: 2020_05_05__14_03	Data: 05/05/2020 14:03:08	Peso: 0,0 kg
Paciente: Amora	Idade: 1 ano e 0 mês	Sexo: Macho
Espécie: Canina	Raça: Spitz Alemão	
Proprietário: Rafael	Solicitante: ---	

### Parâmetros Observados

Eixo QRS: 39.82 °	Amplitude de R: 0.9 mV	Intervalo QTc: 195 ms
Intervalo PR: 100 ms	Duração de QRS: 64 ms	Amplitude de P: 0.24 mV
Duração de P: 42 ms		

### Comentários

Ausculata cardíaca não revela sopro ou arritmias patológicas.  
Ausculata pulmonar revela som claro pulmonar.  
Pulso femural presente em ambas as artérias, normocinéticos e correspondentes aos batimentos cardíacos.  
Eixo elétrico médio desviado à direita.  
Todos os parâmetros eletrocardiográficos encontram-se dentro dos seus respectivos valores fisiológicos normais.

### Conclusões

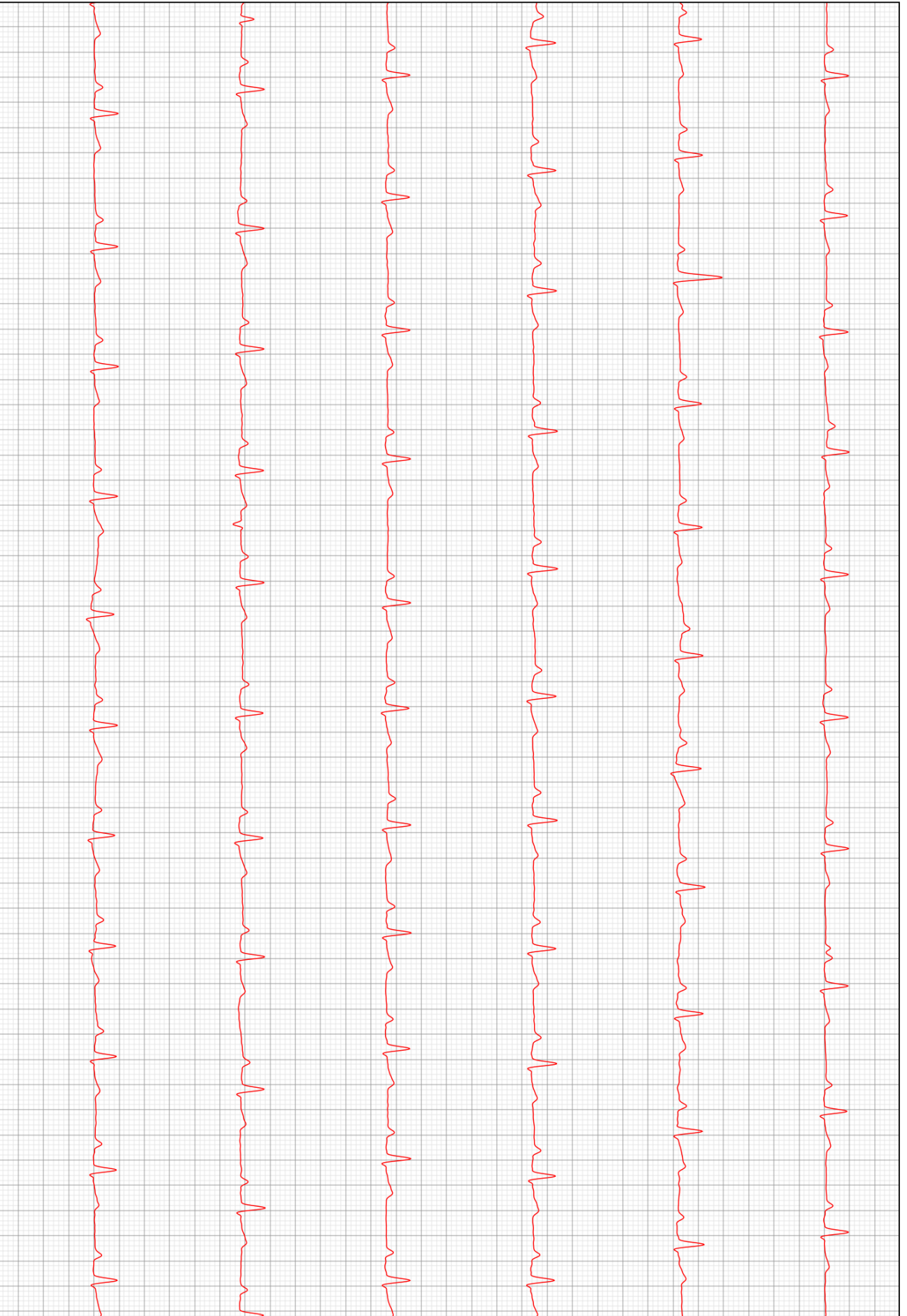
Sinusal normal.  
Achados clínicos e eletrocardiográficos não concluem pela presença de cardiopatias primárias.



Dr. Rodrigo Pereira Brum  
Médico Veterinário  
CRMV-RJ 10246

Rodrigo Pereira Brum  
CRMV: RJ10246VP

Assinado eletronicamente por:



D2

