



Vet Cordis - Cardiologia Veterinária

Rodrigo Brum - Cardiologia Veterinária
Cardiologia - Ecodopplercardiografia - ECG de Repouso - Holter
ECG

Eletrocardiograma

Identificação

Identificação: 2020_03_25__09_58	Data: 25/03/2020 09:58:51	Peso: 0,0 kg
Paciente: Marley	Idade: 2 anos e 0 mês	Sexo: Macho
Espécie: Canina	Raça: Pastor Alemão	
Proprietário: Priscila	Solicitante: ---	

Parâmetros Observados

Eixo QRS: 71.27 °	Amplitude de P: 0.16 mV	Duração de P: 46 ms
Intervalo PR: 124 ms	Amplitude de R: 1.15 mV	Intervalo QTc: 262 ms
Duração de QRS: 76 ms		

Comentários

Ausculata cardíaca não revela sopro ou arritmias patológicas.
Ausculata pulmona revela som claro e pulmonar.
Pulso femoral presente em ambas artérias, normocinéticos e correspondents aos batimentos cardíacos.
Eixo elétrico médio preervado dentro da normalidade.
Traçado eletrocardiográfico revela Complexos QRS de duração aumentada, sugestivo de sobrecarga ventricular esquerda.
Demais parâmetros eletrocardiográficos encontram-se dentro dos seus respectivos valores fisiológicos normais.

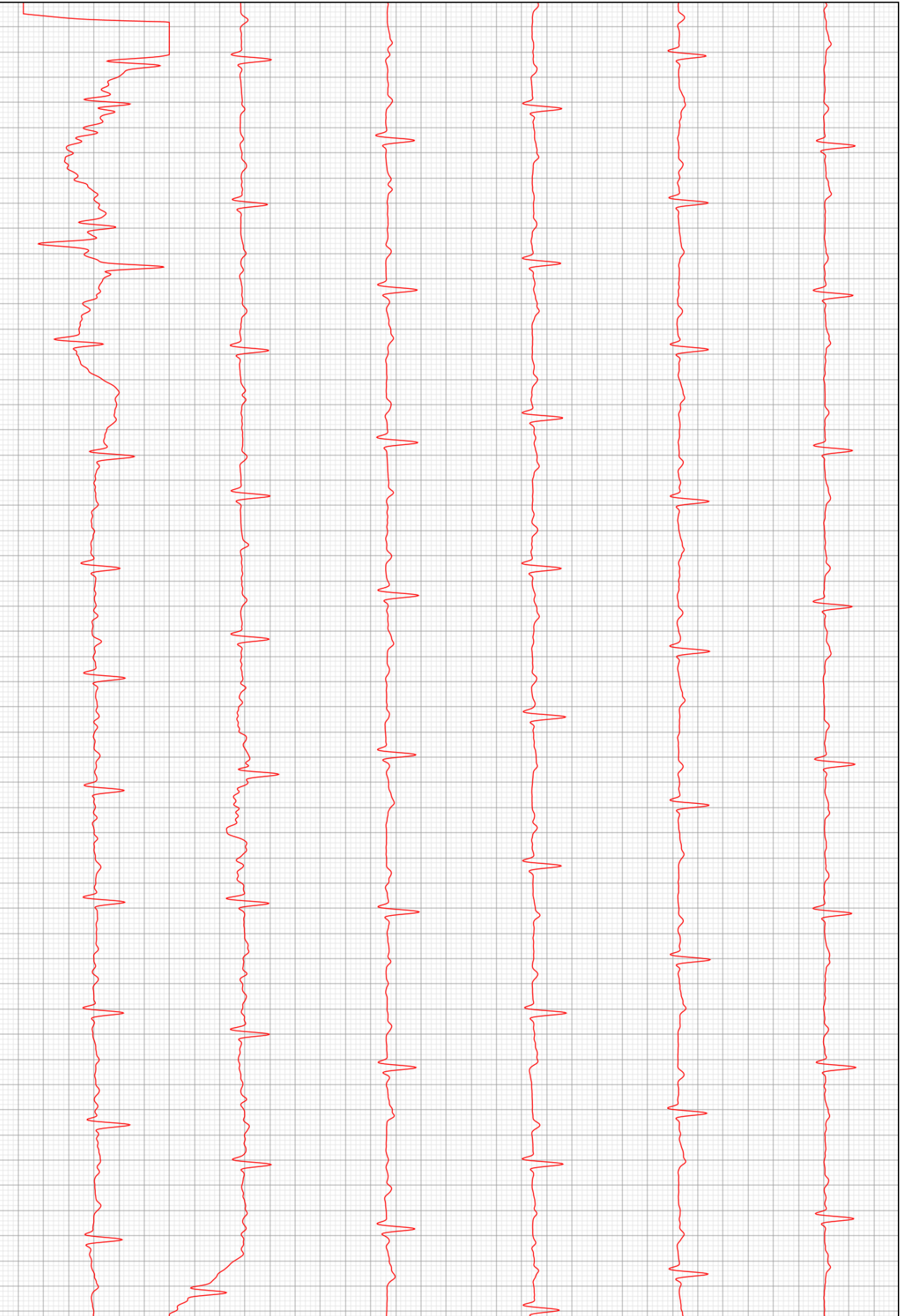
Conclusões

sinusal normal
Achados clinicos e eletrocardiograficos não concluem pela presença de cardiopatias primárias.

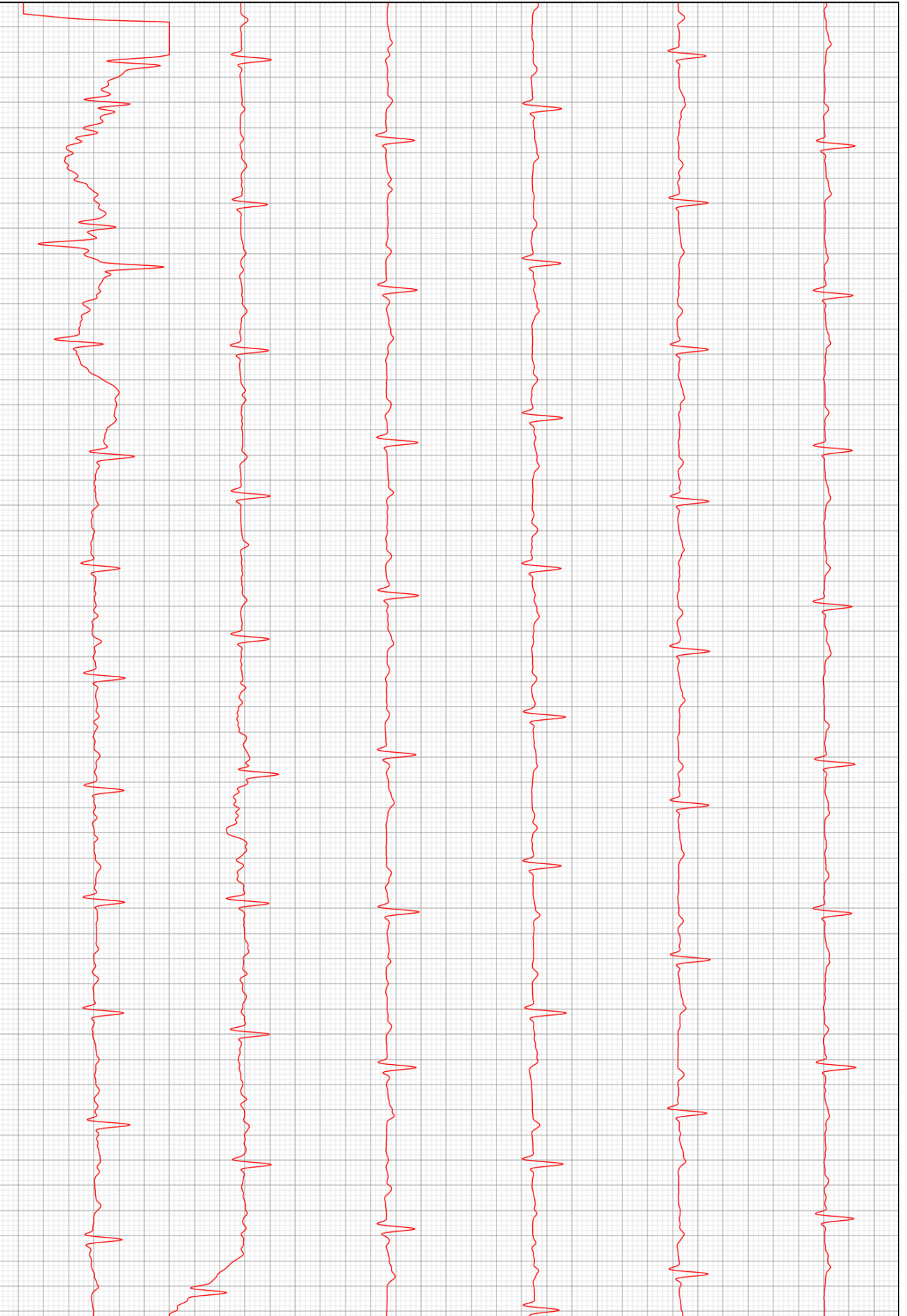
Dr. Rodrigo Pereira Brum
Médico Veterinário
CRMV-RJ 10246

Rodrigo Pereira Brum
CRMV: RJ10246VP

Assinado eletronicamente por:



D2



D2

