



Vet Cordis - Cardiologia Veterinária

Rodrigo Brum - Cardiologia Veterinária
Cardiologia - Ecodopplercardiografia - ECG de Repouso - Holter
ECG

Eletrocardiograma

Identificação

Identificação: 2020_01_09__10_44	Data: 09/01/2020 10:44:44	Peso: 0,0 kg
Paciente: Marie	Idade: 10 anos e 0 mês	Sexo: Fêmea
Espécie: Canina	Raça: Bichon Frisé	
Proprietário: Mara Cristina	Solicitante: ---	

Parâmetros Observados

Eixo QRS: 71.04 °	Intervalo QTc: 197 ms	Amplitude de R: 2.22 mV
Amplitude de P: 0.24 mV	Duração de QRS: 58 ms	Duração de P: 42 ms
Intervalo PR: 80 ms		

Comentários

Ausculata cardíaca não revela sopro ou arritmias patológicas.
Ausculata pulmonar revela som claro pulmonar.
Pulso femoral presente em ambas as artérias, normocinéticos e correspondente aos batimentos cardíacos.
Eixo elétrico médio preservado dentro da normalidade.
Todos os parâmetros eletrocardiográficos encontram-se dentro dos seus respectivos valores fisiológicos normais.

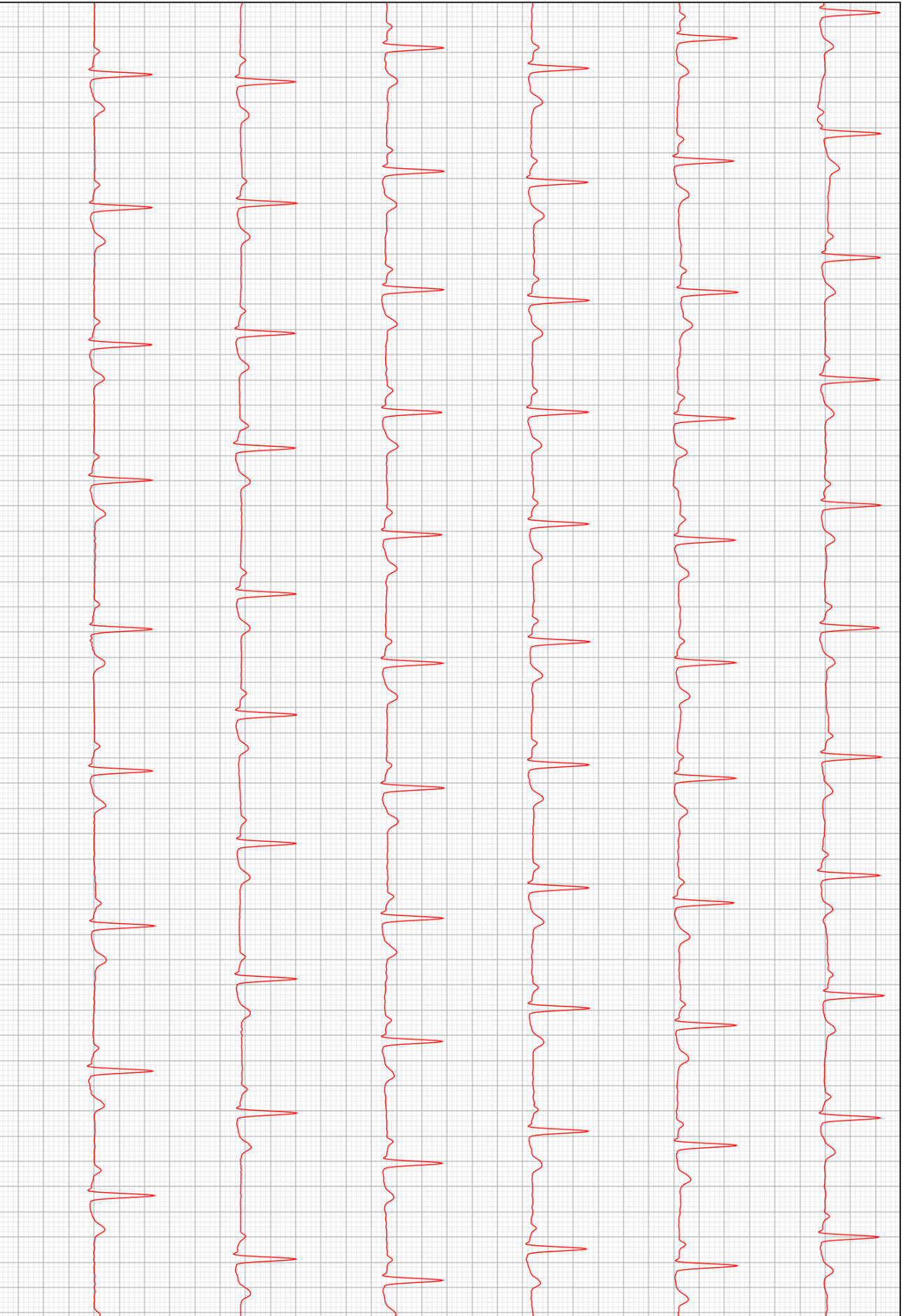
Conclusões

Arritmia Sinusal normal com marcapasso migratório.
Achados clínicos e eletrocardiográficos não concluem pela presença de cardiopatias primárias.

Dr. Rodrigo Pereira Brum
Médico Veterinário
CRMV-RJ 10246

Rodrigo Pereira Brum
CRMV: RJ10246VP

Assinado eletronicamente por:



D2

