



Vet Cordis - Cardiologia Veterinária

Rodrigo Brum - Cardiologia Veterinária
Cardiologia - Ecodopplercardiografia - ECG de Repouso - Holter
ECG

Eletrocardiograma

Identificação

| | | |
|----------------------------------|-------------------------------|--------------|
| Identificação: 2020_03_05__08_39 | Data: 05/03/2020 08:39:53 | Peso: 0,0 kg |
| Paciente: Mia | Idade: 6 meses | Sexo: Fêmea |
| Espécie: Felina | Raça: Sem raça definida (SRD) | |
| Proprietário: Rosanna Mello | Solicitante: --- | |

Parâmetros Observados

| | | |
|-----------------------|-------------------------|-------------------------|
| Eixo QRS: 41.71 ° | Amplitude de P: 0.06 mV | Duração de P: 32 ms |
| Intervalo PR: 60 ms | Duração de QRS: 54 ms | Amplitude de R: 0.31 mV |
| Intervalo QTc: 115 ms | | |

Comentários

Ausculata cardíaca não revela sopro ou arritmias patológicas.
Ausculata pulmonar revela som claro pulmonar.
Pulso femoral presente em ambas as artérias, normocinéticos e correspondente aos batimentos cardíacos.
Eixo elétrico médio preservado dentro da normalidade
Todos os parâmetros eletrocardiográficos encontram-se dentro dos seus respectivos valores fisiológicos normais.

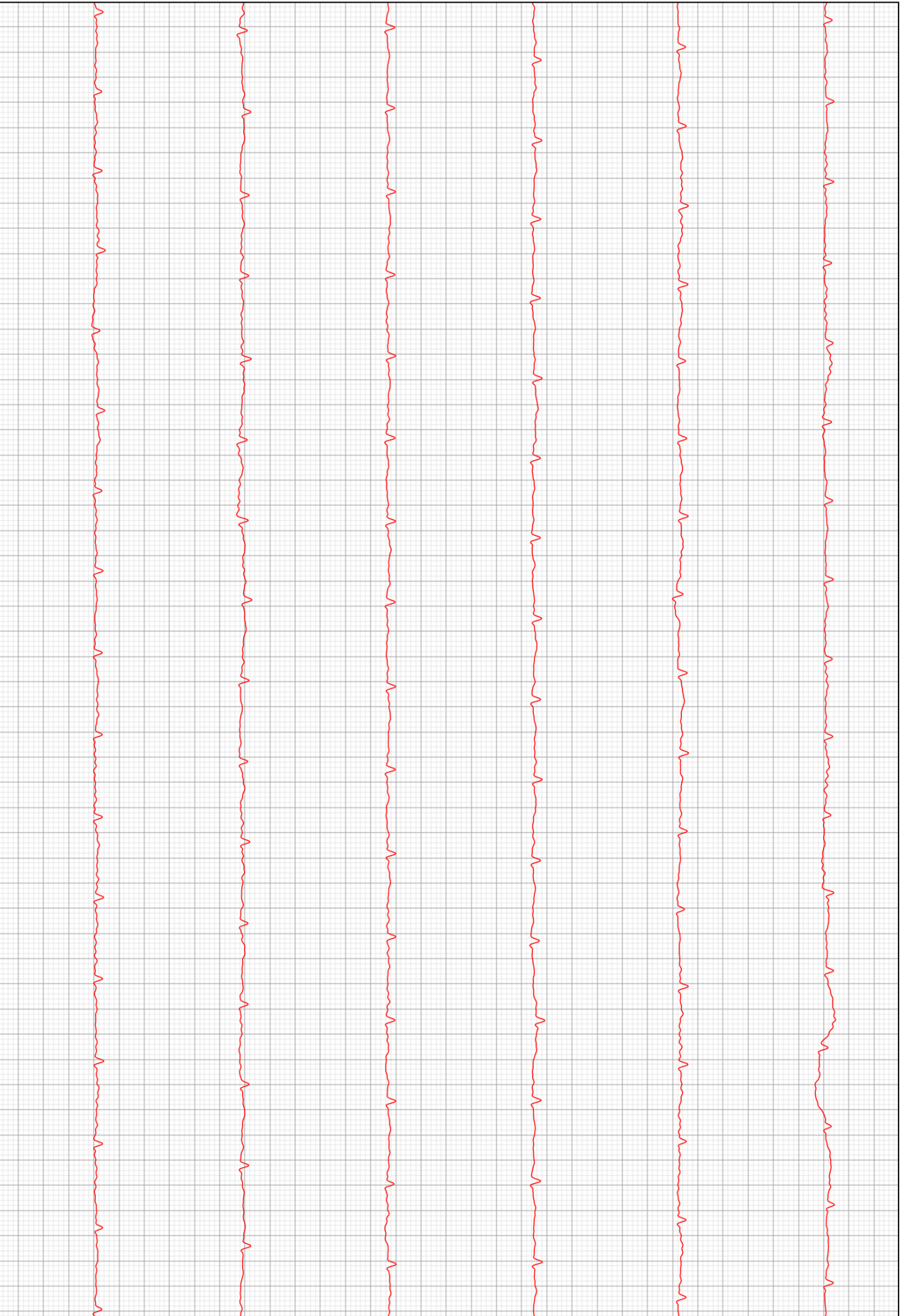
Conclusões

Sinusal Normal
Achados clínicos e eletrocardiográficos não concluem pela presença de cardiopatias primárias.

Dr. Rodrigo Pereira Brum
Médico Veterinário
CRMV-RJ 10246

Rodrigo Pereira Brum
CRMV: RJ10246VP

Assinado eletronicamente por:



D2

