



Vet Cordis - Cardiologia Veterinária

Rodrigo Brum - Cardiologia Veterinária
Cardiologia - Ecodopplercardiografia - ECG de Repouso - Holter
ECG

Eletrocardiograma

Identificação

Identificação: 2017_08_01__08_09	Data: 01/08/2017 08:09:34	Peso: ---
Paciente: Blue	Idade: 11 anos e 0 mês	Sexo: Macho
Espécie: Canina	Raça: Shih-Tzu	
Proprietário: Luciane	Solicitante: ---	

Parâmetros Observados

Eixo QRS: 76.98 °	Duração de P: 42 ms	Amplitude de P: 0.25 mV
Intervalo QTc: 192 ms	Intervalo PR: 70 ms	Duração de QRS: 62 ms
Amplitude de R: 1.32 mV		

Comentários

Auscultação cardíaca revela sopro sistólico grau I/VI audível em foco mitral.
Auscultação pulmonar revela som claro pulmonar.
Pulso femoral presente em ambas as artérias, normocinético e correspondente aos batimentos cardíacos.
Eixo elétrico médio preservado dentro da normalidade.
Todos os parâmetros eletrocardiográficos encontram-se dentro dos seus respectivos valores fisiológicos normais.

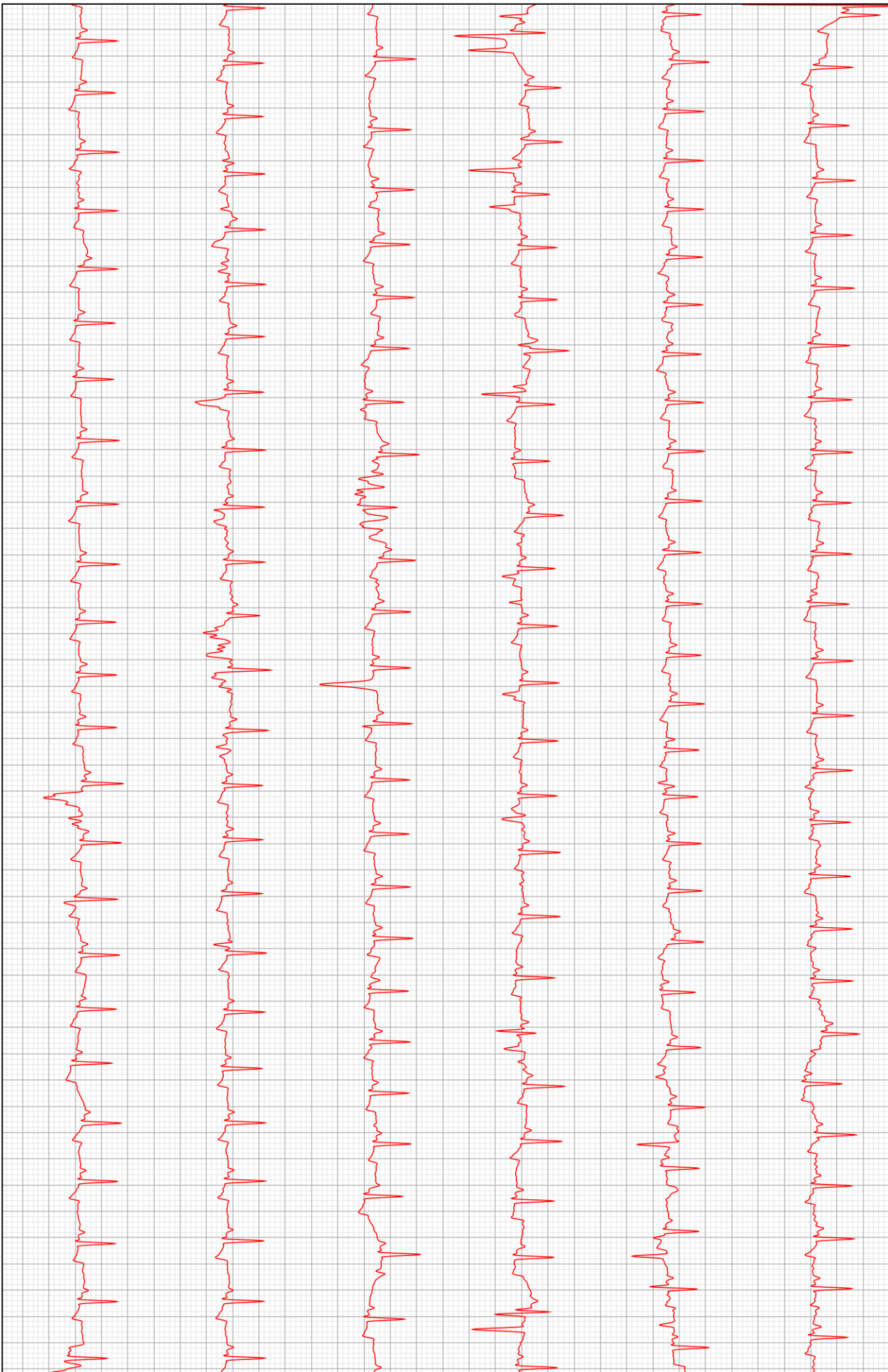
Conclusões

Sinusal normal
Achados clínicos e eletrocardiográficos pontam para o diagnóstico de insuficiência mitral discreta.


Dr. Rodrigo Pereira Brum
Médico Veterinário
CRMV-RJ 10246

Rodrigo Pereira Brum
CRMV: RJ10246VP

Assinado eletronicamente por:



D2

