



Vet Cordis - Cardiologia Veterinária

Rodrigo Brum - Cardiologia Veterinária
Cardiologia - Ecodopplercardiografia - ECG de Repouso - Holter
ECG

Eletrocardiograma

Identificação

Identificação: 2018_04_24__10_35	Data: 24/04/2018 10:35:16	Peso: ---
Paciente: ilo	Idade: 15 anos e 3 meses	Sexo: Macho
Espécie: Canina	Raça: Poodle Médio	
Proprietário: Helena Marques	Solicitante: ---	

Parâmetros Observados

Eixo QRS: 52.56 °	Duração de P: 50 ms	Amplitude de P: 0.2 mV
Amplitude de R: 1.02 mV	Intervalo QTc: 218 ms	Intervalo PR: 82 ms
Duração de QRS: 66 ms		

Comentários

Ausculata cardíaca revela sopro sistólico grau II/VI audível em foco mitral.
Ausculata pulmonar revela som claro pulmonar.
Pulso femoral presente em ambas as artérias, normocinético e correspondente aos batimentos cardíacos
Eixo elétrico médio preservado dentro da normalidade.
Traçado eletrocardiográfico revela ondas P de duração aumentada, sugestivo de sobrecarga atrial esquerda.
Demais parâmetros eletrocardiográficos encontram-se dentro dos seus respectivos valores fisiológicos normais.

Conclusões

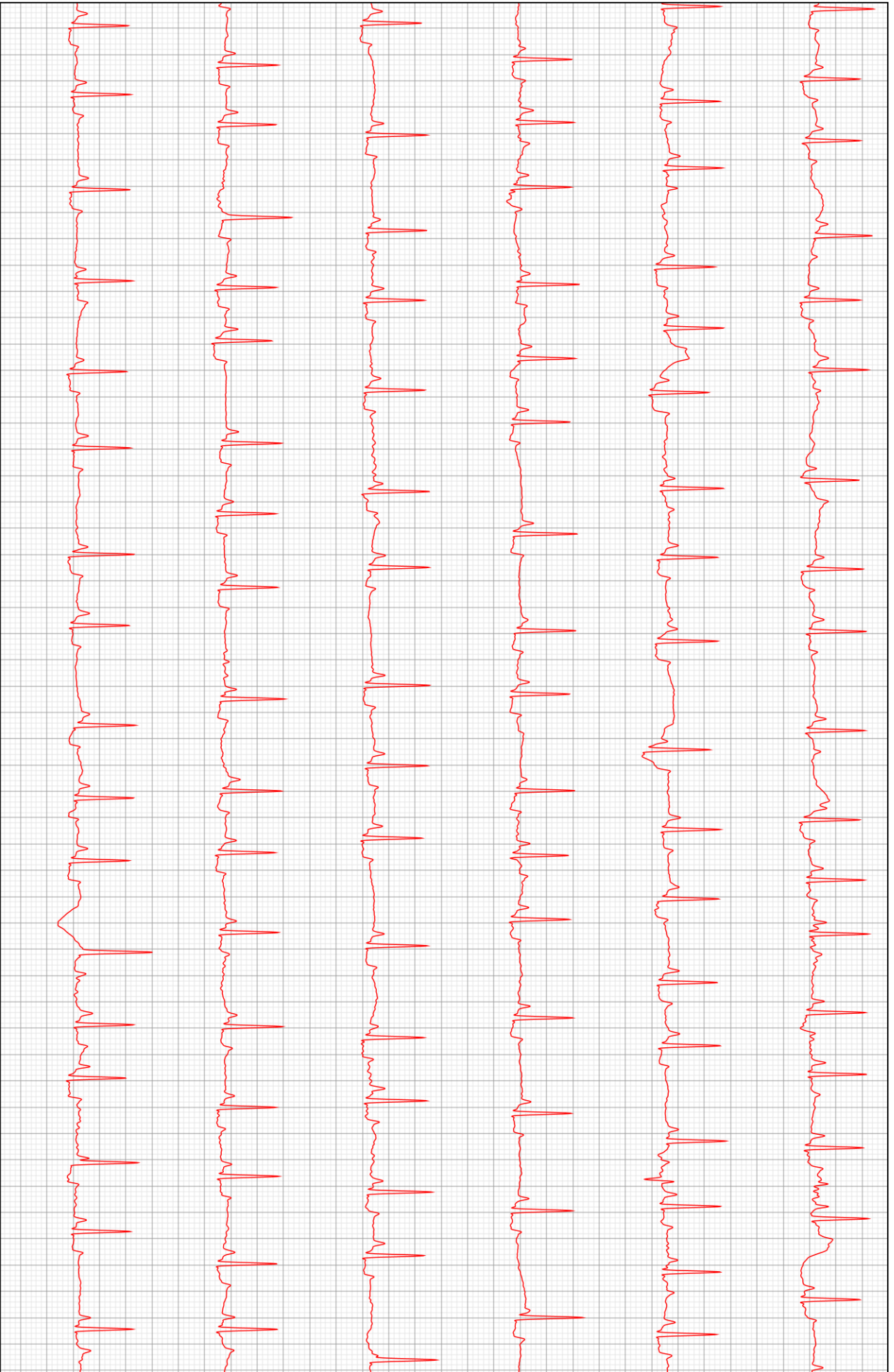
Arritmia sinusal normal com escapes juncionais isolados.
Achados clínicos e eletrocardiográficos pontam para o diagnóstico de Insuficiência mitral discreta.



Dr. Rodrigo Pereira Brum
Médico Veterinário
CRMV-RJ 10246

Rodrigo Pereira Brum
CRMV: RJ10246VP

Assinado eletronicamente por:



D2

